This is a digital copy of a book that was preserved for generations on library shelves before it was carefully scanned by Google as part of a project to make the world's books discoverable online.

It has survived long enough for the copyright to expire and the book to enter the public domain. A public domain book is one that was never subject to copyright or whose legal copyright term has expired. Whether a book is in the public domain may vary country to country. Public domain books are our gateways to the past, representing a wealth of history, culture and knowledge that's often difficult to discover.

Marks, notations and other marginalia present in the original volume will appear in this file - a reminder of this book's long journey from the publisher to a library and finally to you.

Usage guidelines

Google is proud to partner with libraries to digitize public domain materials and make them widely accessible. Public domain books belong to the public and we are merely their custodians. Nevertheless, this work is expensive, so in order to keep providing this resource, we have taken steps to prevent abuse by commercial parties, including placing technical restrictions on automated querying.

We also ask that you:

+ *Make non-commercial use of the files* We designed Google Book Search for use by individuals, and we request that you use these files for personal, non-commercial purposes.

+ *Refrain from automated querying* Do not send automated queries of any sort to Google's system: If you are conducting research on machine translation, optical character recognition or other areas where access to a large amount of text is helpful, please contact us. We encourage the use of public domain materials for these purposes and may be able to help.

+ *Maintain attribution* The Google "watermark" you see on each file is essential for informing people about this project and helping them find additional materials through Google Book Search. Please do not remove it.

+ *Keep it legal* Whatever your use, remember that you are responsible for ensuring that what you are doing is legal. Do not assume that just because we believe a book is in the public domain for users in the United States, that the work is also in the public domain for users in other countries. Whether a book is still in copyright varies from country to country, and we can't offer guidance on whether any specific use of any specific book is allowed. Please do not assume that a book's appearance in Google Book Search means it can be used in any manner anywhere in the world. Copyright infringement liability can be quite severe.

About Google Book Search

Google's mission is to organize the world's information and to make it universally accessible and useful. Google Book Search helps readers discover the world's books while helping authors and publishers reach new audiences. You can search through the full text of this book on the web at `http://books.google.com/`

Über dieses Buch

Dies ist ein digitales Exemplar eines Buches, das seit Generationen in den Regalen der Bibliotheken aufbewahrt wurde, bevor es von Google im Rahmen eines Projekts, mit dem die Bücher dieser Welt online verfügbar gemacht werden sollen, sorgfältig gescannt wurde.

Das Buch hat das Urheberrecht überdauert und kann nun öffentlich zugänglich gemacht werden. Ein öffentlich zugängliches Buch ist ein Buch, das niemals Urheberrechten unterlag oder bei dem die Schutzfrist des Urheberrechts abgelaufen ist. Ob ein Buch öffentlich zugänglich ist, kann von Land zu Land unterschiedlich sein. Öffentlich zugängliche Bücher sind unser Tor zur Vergangenheit und stellen ein geschichtliches, kulturelles und wissenschaftliches Vermögen dar, das häufig nur schwierig zu entdecken ist.

Gebrauchsspuren, Anmerkungen und andere Randbemerkungen, die im Originalband enthalten sind, finden sich auch in dieser Datei – eine Erinnerung an die lange Reise, die das Buch vom Verleger zu einer Bibliothek und weiter zu Ihnen hinter sich gebracht hat.

Nutzungsrichtlinien

Google ist stolz, mit Bibliotheken in partnerschaftlicher Zusammenarbeit öffentlich zugängliches Material zu digitalisieren und einer breiten Masse zugänglich zu machen. Öffentlich zugängliche Bücher gehören der Öffentlichkeit, und wir sind nur ihre Hüter. Nichtsdestotrotz ist diese Arbeit kostspielig. Um diese Ressource weiterhin zur Verfügung stellen zu können, haben wir Schritte unternommen, um den Missbrauch durch kommerzielle Parteien zu verhindern. Dazu gehören technische Einschränkungen für automatisierte Abfragen.

Wir bitten Sie um Einhaltung folgender Richtlinien:

+ *Nutzung der Dateien zu nichtkommerziellen Zwecken* Wir haben Google Buchsuche für Endanwender konzipiert und möchten, dass Sie diese Dateien nur für persönliche, nichtkommerzielle Zwecke verwenden.

+ *Keine automatisierten Abfragen* Senden Sie keine automatisierten Abfragen irgendwelcher Art an das Google-System. Wenn Sie Recherchen über maschinelle Übersetzung, optische Zeichenerkennung oder andere Bereiche durchführen, in denen der Zugang zu Text in großen Mengen nützlich ist, wenden Sie sich bitte an uns. Wir fördern die Nutzung des öffentlich zugänglichen Materials für diese Zwecke und können Ihnen unter Umständen helfen.

+ *Beibehaltung von Google-Markenelementen* Das "Wasserzeichen" von Google, das Sie in jeder Datei finden, ist wichtig zur Information über dieses Projekt und hilft den Anwendern weiteres Material über Google Buchsuche zu finden. Bitte entfernen Sie das Wasserzeichen nicht.

+ *Bewegen Sie sich innerhalb der Legalität* Unabhängig von Ihrem Verwendungszweck müssen Sie sich Ihrer Verantwortung bewusst sein, sicherzustellen, dass Ihre Nutzung legal ist. Gehen Sie nicht davon aus, dass ein Buch, das nach unserem Dafürhalten für Nutzer in den USA öffentlich zugänglich ist, auch für Nutzer in anderen Ländern öffentlich zugänglich ist. Ob ein Buch noch dem Urheberrecht unterliegt, ist von Land zu Land verschieden. Wir können keine Beratung leisten, ob eine bestimmte Nutzung eines bestimmten Buches gesetzlich zulässig ist. Gehen Sie nicht davon aus, dass das Erscheinen eines Buchs in Google Buchsuche bedeutet, dass es in jeder Form und überall auf der Welt verwendet werden kann. Eine Urheberrechtsverletzung kann schwerwiegende Folgen haben.

Über Google Buchsuche

Das Ziel von Google besteht darin, die weltweiten Informationen zu organisieren und allgemein nutzbar und zugänglich zu machen. Google Buchsuche hilft Lesern dabei, die Bücher dieser Welt zu entdecken, und unterstützt Autoren und Verleger dabei, neue Zielgruppen zu erreichen. Den gesamten Buchtext können Sie im Internet unter `http://books.google.com` durchsuchen.


PRESS G. 123.
SHELF G.
No. 34

600019837Y

C

1655 a 67

DIE ANATOMIE

DER MENSCHLICHEN

GEHIRN-NERVEN

FÜR

STUDIRENDE UND ÄRZTE

VON

Dr. RÜDINGER,

KGL. ADJUNCT UND PROSECTOR AN DER ANATOMISCHEN ANSTALT IN MÜNCHEN.

MIT 14 TAFELN, ENTHALTEND 46 FIGUREN.

NACH

ALBERT'SCHEN PHOTOGRAPHIEN

IN STAHL GESTOCHEN VON A. MEERMANN UND H. BRUCH.

MÜNCHEN, 1868.

LITERARISCH-ARTISTISCHE ANSTALT

DER J. G. COTTA'SCHEN BUCHHANDLUNG.

4°

Vorwort.

Mit der Herausgabe vorliegender Schrift verbinde ich zunächt die Absicht, den photographischen Abbildungen der Gehirnnerven in meinem Atlas[1]), welcher eine sehr günstige Aufnahme gefunden hat, in diesem kleineren und billigeren Formate eine grössere Verbreitung zu ermöglichen.

Bei den Fachgenossen ist es ein allgemein giltiger Erfahrungssatz, dass für das anatomische Studium der Verbreitungsbezirke der Nerven, besonders der Gehirnnerven, wegen der Schwierigkeit ihrer Darstellung, Abbildungen mehr erforderlich sind, als für ein anderes System des menschlichen Körpers. Will der Arzt mit dem electrischen Draht die einzelnen Nervenbahnen und ihre Eintrittsstellen in die Muskeln für Heilzwecke aufsuchen, will der Chirurg die Empfindungsnerven zur Hebung qualvoller Leiden herausschneiden und der Dermatopathologe den zwischen exanthematischen Hauterkrankungen und bestimmt abgegrenzten Verästelungsgebieten der Nerven bestehenden Beziehungen nachgehen: so ist eine genaue Kenntniss der einzelnen Nervenbahnen unerlässlich und naturgetreue Abbildungen sind vor und nach eingehender Beschäftigung mit der Natur, welche vor Allem zu klarer Einsicht führt, sehr erleichternde Hilfsmittel.

Bei der Beschreibung der zwölf Gehirnnerven-Paare mit Einschluss des Sympathicus bemühte ich mich, Vollständigkeit mit Kürze zu vereinigen. Ich habe versucht, jeden Gehirnnerven von seinem centralen Ursprunge bis

---

1) Atlas des peripherischen Nervensystems des menschlichen Körpers, nach der Natur photographirt von J. Albert. 10 Lieferungen. München, Literarisch-artistische Anstalt der J. G. Cotta'schen Buchhandlung.

zur peripherischen Endigung nach den Ergebnissen der neuesten Forschungen zu beschreiben und durch kleine Ergänzungsfiguren zu erläutern. Auch die an die einzelnen Nervenbahnen gebundenen Functionen wurden nicht ganz ausser Acht gelassen.

Die grossen Original-Abbildungen, welche ich der Kostspieligkeit halber nicht wählen konnte, wurden photographisch verkleinert und diese sind von den Herrn Meermann und Bruch sen. mit einer Genauigkeit in Stahlstich wiedergegeben, die den beiden bewährten Künstlern zur grossen Ehre gereicht. Die literarisch-artistische Anstalt der Cotta'schen Buchhandlung hat keine Opfer gescheut, um die vorliegende Schrift in vortrefflichster Weise auszustatten.

Möge sie auf dem gegenwärtig reich besetzten Büchermarkte ein passendes Plätzchen finden und ihr günstige Aufnahme und nachsichtsvolle Beurtheilung werden.

München, im December 1867.

Dr. Rüdinger.

Von den peripherischen Nerven im Allgemeinen.

Die von dem Gehirne und Rückenmarke, dem centralen Nervensystem, ausgehenden verschieden starken Nerven werden, mit Inbegriff des *nervus sympathicus*, unter der Bezeichnung „peripherisches Nervensystem" aufgeführt. Die gebräuchliche Eintheilung derselben in drei Hauptgruppen:

1) Gehirn- oder Schädelnerven,
2) Rückenmarks- und
3) sympathische Nerven,

findet in morphologischer und physiologischer Hinsicht mehrfache Begründung.

Die aus dem Gehirne und dem verlängerten Marke hervorgehenden Stämme, welche durch die Oeffnungen der harten Hirnhaut und der Schädelbasis nach ihren Verbreitungsbezirken gelangen, nennt man Gehirn- oder Schädelnerven.

Unter Rückenmarks- oder Spinalnerven versteht man alle aus den seitlichen Furchen des Rückenmarkes hervortretenden Aeste, welche durch die *foramina intervertebralia* ihren Bestimmungsorten zulaufen. Nur der elfte Gehirnnerv, *accessorius Willisii*, macht von dieser Regel eine bemerkenswerthe Ausnahme; derselbe entspringt vom Seitenstrange des Rückenmarkes, wird aber, weil er durch die Schädelbasis mit den Gehirnnerven seinen Verlauf nimmt, zu diesen gezählt.

Die sympathischen Nerven, welche aus zerstreut gelagerten Centralgebilden, den Ganglien, und den von diesen ausgehenden zahlreichen Nervenzweigen bestehen, liegen symmetrisch vor oder neben der Wirbelsäule. Die Ganglien mit ihren Verbindungsgliedern bilden die den Rumpf durchziehenden zwei Grenzstränge des Sympathicus. Diese werden mit den Gehirn- und Rückenmarksnerven durch die *rami communicantes* in gegenseitige Verbindung gesetzt.

Ebenso wie das Gehirn und Rückenmark die Centralheerde für die von ihnen ausgehenden Nerven einschliessen, so stellen die Ganglien des Sym-

pathicus die Centralgebilde oder die Ausgangspunkte für die sympathischen Nerven dar, welche in geflechtartiger Anordnung vorwiegend dem Verlaufe der arteriellen Gefässe folgen und mit diesen sich zu den verschiedenartigsten Organen begeben.

Die Gehirnnerven, welche zu Organen von sehr differentem Bau gelangen, sind durch Grösse, centralen Ursprung und besonders durch ihre peripherische Endigungsweise wesentlich von einander verschieden.

Die Rückenmarksnerven erscheinen, abgesehen von ihrer Grösse, im Allgemeinen bezüglich ihres zweiwurzeligen Ursprunges im Innern des Rückenmarkes, ihres Verlaufes und ihrer Verbreitungsart ziemlich übereinstimmend und einförmig.

Für die sympathischen Nerven ist, neben der zerstreuten Gruppirung der Ganglien, die geflechtartige Anordnung der Nerven in der Umgebung der arteriellen Gefässe und die Verbindung der Grenzstränge mit den Gehirn- und Rückenmarksnerven ein hervortretendes Charakteristicum.

Eintheilung der Gehirnnerven.

Seit dem Ende des 18. Jahrhunderts beschreibt man zwölf Gehirnnerven-Paare. Diese sind von den Stirnlappen nach dem verlängerten Marke hin gezählt folgende:

1) Die Riechnerven	*Nervi olfactorii.*
2) Die Sehnerven	*Nervi optici.*
3) Die gemeinschaftlichen Augenmuskelnerven	*Nervi oculomotorii.*
4) Die oberen Rollmuskelnerven .	*Nervi trochleares.*
5) Die dreigetheilten Nerven . .	*Nervi trigemini.*
6) Die äusseren Augenmuskelnerven	*Nervi abducentes.*
7) Die Gesichtsnerven	*Nervi faciales.*
8) Die Gehörnerven.	*Nervi acustici* s. *auditorii.*
9) Die Zungenschlundkopfnerven .	*Nervi glossopharyngei.*
10) Die herumschweifenden oder Lungenmagennerven	*Nervi vagi* s. *pneumogastrici.*
11) Die Beinerven	*Nervi accessorii Willisii.*
12) Die Zungenfleischnerven . . .	*Nervi hypoglossi.*

Der verdienstvolle Anatom Sömmering[1]) hat durch Aufstellung dieser zwölf Paare die ältere Eintheilung der Gehirnnerven in zehn von Willis, der sogar den ersten Rückenmarksnerven hinzuzählte, für immer verdrängt. Schon Haller hatte den ersten Rückenmarksnerven aus der Reihe der Gehirnnerven ausgeschlossen und man zählte nach ihm neun Paare, wobei der *facialis* und *acusticus* als achtes und der *glossopharyngeus*, *vagus* und *accessorius Willisii* als neuntes Paar zusammengefasst wurden.

Die Eintheilung nach Sömmering ist gegenwärtig allgemein angenommen und hat längst ihre Begründung gefunden sowohl durch die mikroskopischen Forschungen über die isolirten selbständigen Ursprünge der einzelnen Paare im Gehirne, als auch durch die anatomische Untersuchung und das physiologische Experiment, welche die Verbreitung und die functionellen Eigenschaften der peripherischen Nervenprovinzen in manchen Beziehungen in exacterer Weise abgegrenzt haben.

Die einzelnen Gehirnnerven zeigen an ihren scheinbaren Ursprüngen (so bezeichnet man ihre Austrittsstellen an der unteren Gehirnfläche) in Grösse, Form und Consistenz so spezifische Eigenthümlichkeiten, dass das geübte Auge dieselben auch ausser ihrer Verbindung mit dem Gehirne von einander zu unterscheiden vermag. Wird bei Herausnahme des Gehirns zum Zwecke der Darstellung und des Studiums ihrer scheinbaren Ursprünge ihre Verschiedenheit in Consistenz und Stärke nicht beachtet, so werden der Olfactorius, Facialis und Acusticus ihrer Weichheit wegen leicht zerstört, der Trochlearis und Abducens aber wegen dünner Beschaffenheit vom Gehirne abgerissen. Das sind die Gründe, weshalb der Anfänger, wenn er ein Gehirn nicht mit der nöthigen Schonung aus der Schädelhöhle entfernt, oft vergeblich nach den zwölf Gehirnnerven-Paaren sucht.

Die Verschiedenheit der einzelnen Gehirnnerven in Grösse und Form ist ersichtlich in den Figuren I der ersten und zweiten Tafel.

---

1) Sömmering, Lehrer der Anatomie in Landshut und München, bleibt nicht nur im Andenken durch seine hervorragenden Arbeiten als Anatom, sondern auch als Erfinder des elektrischen Telegraphen.

Erstes Paar.

Die Geruchs- oder Riechnerven.

Nervi olfactorii.

(Taf. I und II Fig. I, Taf. III Fig. I.)

Hat man das Gehirn mit seinen Nervenwurzeln vorsichtig aus der Schädelhöhle herausgenommen und mit nach aufwärts gerichteter Basis vor sich liegen, so erkennt man an den unteren Flächen der beiden Stirnlappen, neben der grossen Längsspalte, zwei weiche grauliche Streifen, welche als die, von der *pia mater* überzogenen, gestielten Gehirntheile des Olfactorius aufgefasst werden. (Taf. I Fig. I). Von den vorderen angeschwollenen Enden gehen zahlreiche Nervenzweige aus, welche durch die Oeffnungen der *lamina cribrosa* zur Schleimhaut der Nasenhöhle gelangen (Taf. VI Fig. I). Nur die zuletzt erwähnten Zweige, welche von der Anschwellung ausgehen, bezeichnet man als *nervi olfactorii*. Diese Eintheilung des Olfactorius in zwei Abtheilungen findet ihre Begründung in vergleichend-anatomischen und entwicklungsgeschichtlichen Thatsachen. Bei der Mehrzahl der Wirbelthiere stellt nämlich die in der Schädelhöhle liegende Abtheilung des Olfactorius einen stark entwickelten Gehirntheil dar. Die grossen vorderen Anschwellungen, welche in tiefe Nischen des Stirnbeins hineinreichen, sitzen an platten, weissen, in das grosse Gehirn sich einsenkenden Stielen. Die in ihnen befindlichen Höhlen communiciren mit den Seitenkammern. Nach den Beobachtungen Tiedemann's entwickelt sich beim Menschen der Olfactorius durch Ausstülpung der vordern Gehirnblase, und indem er während seiner Entwicklung eine Höhle einschliesst, welche mit der Seitenkammer in directer Communication steht, kann man ihn füglich als einen Gehirntheil ansehen.

Der Geruchsnerv entspringt vor der *substantia perforata lateralis* mit drei Wurzeln.

Die äussere Wurzel zieht sich als weisser Streif zwischen dem Stirn- und untern Lappen gegen die innere Abtheilung der *fossa Sylvii*, wo dieselbe, nach den neuesten Beobachtungen von J. Sander, in einen grauen Kern sich einsenken soll. In diesen grauen Kern greift auch, nach Sander, die vordere Commissur ein, so dass eine cerebrale Verbindung der beiden *olfactorii* hergestellt wird. Die alten Anatomen verlegten den centralen Ursprung der äusseren Wurzel in den Streifenhügel.

Die innere Wurzel ist ebenfalls von weisser Farbe. Sie zerfällt in einige weisse Fäden, welche sich neben dem *trigonum olfactorium* in der grauen Substanz verlieren.

Die mittlere graue Wurzel, welche deutlich sichtbar wird, wenn man den Olfactorius nach rückwärts umschlägt, entsteht aus einer dreieckigen Erhöhung, *trigonum olfactorium*, an der hinteren Grenze des Stirnlappens. Einzelne Faserzüge sieht man an dem dreieckigen Vorsprunge auf eine kurze Strecke nach rückwärts ziehen.

Bald nach seinem Ursprunge nimmt der Olfactorius eine prismatische Gestalt an, und seine stärkste Kante senkt sich in eine Furche des Stirnlappens ein. Dieser dreieckige Stiel, *tractus olfactorius* genannt, besteht aus dunkelrandigen Nervenprimitivfasern, welche eben so wie die daran sitzende vordere Anschwellung, *bulbus olfactorius*, von der *pia mater* umhüllt werden. Multipolare Ganglienzellen, welche sich nach G. Walter mit den Primitivfasern des Tractus einerseits und mit den *nervi olfactorii* andererseits vereinigen, erzeugen den weichen grauröthlichen Bulbus. Dieser liegt in den kleinen Nischen neben der *crista galli* und schickt von seiner unteren Fläche zwei Reihen von Riechfäden, *fila olfactoria* oder auch *nervi olfactorii*, durch die *foramina cribrosa* nach der *regio olfactoria* der Nasenhöhle (Taf. VI Fig. I, 1).

Die Nerven der inneren Reihe (Taf. XIII Fig. II), *nervi olfactorii interni*, liegen, nachdem sie die Löcher der Siebbeinplatte passirt haben, dicht an dem Knochen der Nasenscheidewand, treten dann in das Schleimhautsubstrat ein, und verbreiten sich, indem sie bogenförmig gegen das theilweise gelb gefärbte Epithel vordringen, büschelartig in den oberen zwei Drittheilen der Nasenscheidewand.

Die Nerven der äusseren Reihe (Taf. VI Fig. I, 1) *nervi olfactorii externi* s. *laterales*, 14—18 an der Zahl, gehören der Schleimhaut der oberen und mittleren Muschel an. Sie verhalten sich insofern etwas verschieden von den inneren Zweigen, als sie in den ungleich langen Kanälchen der obern Muschel sich netzartig mit einander verbinden. Aus diesem Netze erst geht die büschelartige Verzweigung hervor.

Oben ist schon erwähnt worden, dass die Primitivfasern im *tractus olfactorius* dunkelrandig erscheinen. Die Fasern in den von dem Riechkolben ausgehenden Zweigen sind s. g. marklose Röhren mit körnigem Inhalte und länglichen Kernen durchsetzt. Die büschelförmige Anordnung der gröberen Zweige entsteht durch wiederholte Theilung der Primitivfasern. Genaue Kenntniss ihrer peripherischen Endigungsweise verdanken wir den sorgfältigen Untersuchungen Max Schultze's. Dieser Forscher hat den Nachweis geliefert, dass die Oberfläche der Nasenschleimhaut von zweierlei Formen des Cylinderepithels besetzt ist. Zwischen den Flimmerepithelzellen sind eigenthümliche längliche Zellen mit Fortsätzen vorhanden, in welche die sehr fein gewordenen varikösen Nervenfasern direkt übergehen. Max Schultze hat diese Gebilde Riechzellen (Taf. VI Fig. IV, V u. VI) genannt. Dieselben sind als die peripherischen Endorgane des *nervus olfactorius* anzusehen. Eine Controverse besteht noch gegenwärtig über die Flimmerhaare der Epithelzellen. Während Max Schultze cilienfreie Epithelzellen beschreibt, zwischen denen die Riechzellen vorkommen, wollen Welker und Luschka an allen Zellen, die auf der *regio olfactoria* sitzen, Cilien beobachtet haben. Durch Hoyer, Kölliker und Henle werden die wesentlichsten Punkte der Beobachtungen Schultze's bestätigt. Auch Frey hat eine menschliche Nasenschleimhaut 2 Stunden nach dem Tode untersucht und die cilienfreien Epithelstellen der *regio olfactoria* bestätigt.

Zweites Paar.

Die Sehnerven.

Nervi optici.

(Taf. I, II a, IV und XIII.)

Auch an dem Sehnerven unterscheidet man zweckmässig zwei Abtheilungen. Sein hinterer, platter Ursprungsstamm, welcher die Grosshirnschenkel seitlich umgreift und vor dem Infundibulum mit dem der andern Seite sich vereinigt, wird Sehstreifen, *tractus opticus*, genannt. Den rundlichen Nervenstamm, welcher aus der Kreuzungsstelle der beiden *tractus optici* hervorgeht und seinen Verlauf durch das *foramen opticum* nach der Augenhöhle nimmt, bezeichnet man als „*nervus opticus*" im engeren Sinne.

Dass die *nervi optici* ihre Ursprünge vom Seh- und Vierhügelpaare haben, ist eine alte Annahme, welche erst von Sömmering, Gall und Burdach durch sorgfältige Untersuchung specieller begründet wurde.[1]) — Nach den neuesten Untersuchungen von J. Wagner entspringt der *tractus opticus* mit zwei Wurzeln, wovon die vordere dem Sehhügel und die hintere der vorderen Vierhügel-Region angehört. In dem Sehhügel befindet sich eine Gruppe von Ganglienzellen (Opticuskern), von deren Fortsätzen die Primitivfasern der vorderen Wurzeln hervorgehen. Auch von dem *corpus geniculatum externum* entstehen Fasern, die sich dem *tractus opticus* zugesellen. Die hinteren Wurzeln treten aus dem vorderen Vierhügelpaare und von den Zellen des *corpus geniculatum internum* hervor, und, nachdem sich der *tractus opticus* aus diesen Fasergruppen entwickelt hat, zieht er bogenförmig

1) Auch Gudden hat den Ursprung der *nervi optici* aus dem vorderen und hinteren Vierhügelpaare auf experimentellem Wege nachgewiesen. Die Wahrnehmungen dieses scharfsinnigen Beobachters werden demnächst an die Oeffentlichkeit treten.

um den Gehirnschenkel nach unten und vorn und erhält auf diesem Wege vom *tuber cinereum* und der *substantia perforata antica lateralis* noch einige accessorische Verstärkungsfasern.

Vor dem *tuber cinereum* vereinigen sich beide *tractus optici* durch gegenseitigen Austausch ihrer Fasern und bilden die Sehnervenkreuzung, *chiasma nervorum opticorum* (Taf. II Fig. I Ziff. 2). Das Chiasma hat eine viereckige von oben nach unten plattgedrückte Gestalt, liegt an der vorderen Abtheilung des Türkensattels und grenzt seitlich an die zum Gehirne emporsteigenden beiden Carotiden. In der Sehnervenkreuzung findet nur ein theilweiser Austausch der Fasern der beiden *tractus optici* in der Art statt, dass die äussere Hälfte der Fasern des rechten *tractus* zur inneren Hälfte des linken *nervus opticus* und die äussere Hälfte der Fasern des linken *tractus* zur inneren Abtheilung des rechten *nervus opticus* gelangt, oder mit anderen Worten ausgedrückt: Die rechten Hälften der beiden *retinae* erhalten ihre Fasern vom rechten *tractus opticus* und die linken Hälften beider Netzhäute vom linken *tractus opticus*. Damit ist zugleich ausgesprochen, dass ein Theil der Fasern der *tractus optici* sich direkt in die *nervi optici* derselben Seite fortsetzt.[1]) Ferner wurden von Hannover noch Nervenfaserzüge am Chiasma beschrieben, welche an seinem vorderen und hinteren Rande commissurenartig von einer Seite zur anderen gehen sollen. Aus einem *tractus* gehen Fasern am hinteren Rande des Chiasma in den anderen über und wenden sich central zum Gehirne. Nach Hannover laufen vom rechten *nervus opticus* Fasern am vorderen Rande der Kreuzungsstelle zum linken *nervus opticus* und diese schlagen in den beiden Nerven eine peripherische Richtung ein.[2]) — *Chiasma* und die beiden *tractus optici* erhalten einen Ueberzug von der *pia mater*.

Aus den vorderen Ecken des Chiasma treten die beiden *nervi optici* in der angegebenen Weise als starke, runde Stämme hervor und gelangen, oberhalb der *arteria ophthalmica*, durch die *foramina optica*, eine dicke Scheide von der *dura mater* mitnehmend, in die Augenhöhle. In leichtem nach aussen convexem Bogen ziehen sie in dem stark entwickelten Fettpolster der Augenhöhle, umfasst von den Ursprüngen der geraden Augenmuskeln, den *arteriae*

---

1) Diese anatomischen Thatsachen wurden mehrfach durch pathologische Beobachtungen bestätigt. Eine Geschwulst, welche z. B. auf den rechten *tractus opticus* einen Druck ausübt, erzeugt functionelle Störungen der rechten Retinahälften auf beiden Augen.

2) Die Existenz der Commissurenfasern ist noch problematisch. Eine physiologische Erklärung konnte für dieselben bis jetzt nicht gegeben werden. — Nach Biesiadecki soll in dem Chiasma eine vollständige Kreuzung der beiden *tractus optici* stattfinden.

und *nervi ciliares*, nach dem Bulbus, um dessen *sclerotica*, etwas nach Innen von dem hinteren Pol, zu durchbrechen. Die von der *dura mater* abstammende, stark entwickelte Scheide umgibt den *opticus* lose und an dem Augapfel geht dieselbe direkt in die *sclerotica* über. Sie wird perforirt von der *arteria centralis retinae*, welche im Innern des *opticus* zur Netzhaut des Auges gelangt.

Die Annahme der älteren Anatomen, dass der *nervus opticus* innerhalb der Augenhöhle sich mit anderen Nerven verbinde, wurde durch die Untersuchungen von Beck auf das Bestimmteste widerlegt. Wenn andere Nerven mit dem *opticus* eine Verbindung eingehen, so mögen das die vasomotorischen Fasern des Sympathicus sein, welche auf den arteriellen Gefässwandungen in das Innere des Nerven gelangen; denn dass *nervi nervorum* vorkommen, sowie *vasa vasorum*, habe ich in der That an den Extremitätennerven häufig beobachtet, und es kann als höchst wahrscheinlich angenommen werden, dass dieselben den Wandungen der zu den Nervenstämmen gelangenden Gefässe angehören und mit diesen sich verbreiten. Tiedemann bleibt möglicherweise mit seiner Angabe im Recht, dass sympathische (vasomotorische) Nerven mit der *arteria centralis retinae* zur Netzhaut gelangen.

An der Eintrittsstelle in das Auge erscheint der *nervus opticus* etwas eingeschnürt und nach seinem Durchtritte durch die *sclerotica* und *chorioidea* erzeugt derselbe einen etwas konisch in den Bulbus hineinragenden Vorsprung, *papilla nervi optici*, von dem aus die Entfaltung der Retina beginnt.

Es kann hier nicht unsere Aufgabe sein, die Histologie der peripherischen Endigung des *nervus opticus* in der Retina einer eingehenden Betrachtung zu unterziehen; doch können wir nicht unterlassen, in Kürze die Hauptresultate der Forschungen von Heinrich Müller und Max Schultze, jene schätzbaren Errungenschaften der Neuzeit, in Betrachtung zu ziehen.

Ich will die Beschreibung nach dem von Max Schultze kürzlich gelieferten Schema über die Anordnung der Elementartheile der Retina, welche auf Taf. IV Fig. II und III abgebildet ist, wiedergeben.

Es sind:

1) die nervösen Elementartheile in Fig. II,

2) die Bindesubstanz der Retina auf einem Durchschnitte in Fig. III schematisch dargestellt.

Von der *papilla nervi optici* an strahlen die feinen varicösen Primitivfasern, welche aus den dunkelrandigen des *nervus opticus* direkt hervorgehen, zunächst in der Richtung der Meridiane des Bulbus gleichmässig und lamellenartig aus. Den gelben Fleck scheinen die Nervenfasern zu umkreisen. Die Innenfläche dieser Faserausbreitung wird gedeckt von der

membrana limitans interna, welche mit der *hyoloidea* des Glaskörpers in innigem Zusammenhange steht.

1) Von dieser Nervenfaserschichte wenden sich allseitig zarte, blasse Fasern in mehr radiärer Richtung nach aussen und gehen in die starken Fortsätze

2) der grossen Ganglienzellen über. Diese zweite Lage der Retina besteht aus multipolaren Ganglienzellen, welche die schon erwähnten grossen Fortsätze an ihren inneren Seiten zur Verbindung mit den Retinafasern und aussen mehrere schwächere Fortsätze besitzen. Aus den letzteren geht

3) die molekuläre Schichte hervor. Sie wird so genannt, weil dieselbe, in Verbindung mit dem spongiösen Bindegewebe, Aehnlichkeit mit der molekulären Schichte der grauen Hirnsubstanz hat. Die nervösen Elemente stellen in dieser Schichte ein Gewirr feinster Nervenfasern dar, welche vorwiegend eine radiale Richtung haben. Max Schultze hält es für möglich, dass auch blasse varicöse Retinafasern, ohne Vermittlung durch Ganglienzellen, direkt in die feinen Fasern der molekulären Schichten sich fortsetzen.

Die feinen Fäserchen stehen in Zusammenhang

4) mit der innneren Körnerschichte. Diese wird aus radialen Fasern mit kernhaltigen Anschwellungen gebildet, von denen, nach Schultze's Angabe, noch nicht feststeht, ob sie beim Menschen „zur Vermehrung der Fasern" beitragen.

5) Die Zwischenkörnerschichte macht eine dünne Lage aus und besteht aus einem unentwirrbaren Netze feinster Nervenfasern. Sie hat auf dem Durchschnitt ein molekuläres Aussehen.

6) Die äussere Körnerschichte besteht aus Fasern, welche mit der vorhergehenden Schichte in Zusammenhang stehen, und mit Körnern und kernhaltigen Anschwellungen durchsetzt sind. Diejenigen Körner, welche mit den Zapfen der nächsten Schichte in Verbindung stehen, sind gross und länglich, während die Körner der Stäbchenfasern kleiner erscheinen und als bipolare Ganglienzellen aufgefasst werden.

7) Stäbchen- und Zapfenschichte. Diese äusserste Lage der Retina grenzt an die Chorioidea.

Die Stäbchen sind längliche, gleichmässig cylindrische Gebilde, welche in zwei chemisch und optisch von einander verschiedene Abtheilungen zerfallen. Die Aussenglieder sind von dunkelrandiger homogener Beschaffenheit, während die Innenglieder blass, fein contourirt und körnig erscheinen. Das Innenglied setzt sich zugespitzt in die Zapfenfasern fort.

Die Zapfen sind kürzer und dicker und an ihnen sind gleichfalls zwei Abtheilungen zu unterscheiden. Das Aussenglied hat die chemischen und

optischen Eigenschaften wie das der Stäbchen, nur erscheint es kürzer und gegen die Chorioidea hin, welche von ihm nicht erreicht wird, zugespitzt. Das Innenglied, der „Zapfenkörper", zeigt feine Contouren und einen körnigen Inhalt. Seine Gestalt hat man treffend eine flaschen- oder kegelförmige genannt. Gegen die Chorioidea hat es seine dünne Spitze gerichtet und seine Basis setzt sich in die Zapfenkörner fort. — Die Zahl der Zapfen ist geringer als die der Stäbchen. Nach den Angaben von Max Schultze trifft ein Zapfen auf etwa 3—4 Stäbchen. An der *macula lutea* hat Henle die sehr interessante Beobachtung gemacht, dass dieselbe nur aus schlanken Zapfen besteht, welche an der Peripherie des gelben Fleckes convergent und im Centrum divergent gestellt sind. Die Innenglieder der Stäbchen und der Zapfen werden als die „wichtigsten peripherischen Endorgane" des *nervus opticus* angesehen.

Als Träger der nervösen Elemente durchzieht die 6 inneren Schichten der Retina ein Bindegewebsstratum, welches eine eigenthümliche Anordnung zeigt. Die Stäbchen- und Zapfenschichte ist frei von Bindegewebe.

Die einzelnen Schichten sollen hier in Kürze ihre Erwähnung finden.

1) Die innerste Schichte, welche an die *membrana hyaloidea* des Glaskörpers angrenzt, ist die *membrana limitans*. Sie steht in Zusammenhang mit

2) den radialen Stützfasern, die fast die ganze *retina* bis zur *membrana limitans externa* (7) durchziehen. Zwischen ihnen lagert sich zunächst die Nervenfaserschichte der Retina und dann die Ganglienschichte. Die Radialfasern sind durch „grössere und feinere Brücken" in gegenseitige Verbindung gesetzt.

3) Spongiöses Gewebe mit feinen Maschen in der molekulären Schichte.

4) Die Bindesubstanz der innern Körnerschichte mit Kernen durchsetzt.

5) Ein feines Fasernnetz in der Zwischenkörnerschichte ohne Kerne.

6) Die radialen Stützfasern der äusseren Körnerschichte mit lamellenartigen gegenseitigen Verbindungen.

7) *Membrana limitans externa*, welche von den Stäbchen und Zapfen, die über sie hinausragen, durchbrochen wird.

Drittes Paar.

Die gemeinschaftlichen Augenmuskelnerven.

Nervi oculomotorii communes.

(S. Taf. I, II, III, IV und XII.)

Der *nervus oculomotorius* ist seinem Ursprunge und seiner Verbreitung nach ein reiner Bewegungsnerv. Wenn er sensible Fasern[1]) enthält, so werden ihm diese auf dem Wege nach der Augenhöhle durch die Anastomose mit dem ersten Aste des Trigeminus zugeführt. Er versorgt die Muskeln des Bulbus mit Ausschluss des oberen schiefen und äusseren geraden Augenmuskels, welche ihre besonderen Gehirnnerven erhalten.

Nach Stilling entspringt der *oculomotorius* aus auffallend grossen Nervenzellen (Oculomotorius-Kern) an dem Boden des *aquaeductus Sylvii*. Die beiderseitigen Kerne liegen in der Mittellinie nahe aneinander. Die 9 — 12 aus jedem Kerne hervorgehenden Bündel ziehen nach abwärts und kreuzen sich fast rechtwinkelig mit den zum Grosshirne emporsteigenden Längsfasern der *crura cerebri*. Die feineren Bündel vereinigen sich während ihres Verlaufes durch den Grosshirnschenkel zu grösseren und, dicht aneinander gereiht, treten diese an dessen innerer Fläche in unmittelbarer Nähe des vorderen Brückenrandes hervor (Taf. I Fig. I Zahl 3).

Als runder, ziemlich stark entwickelter Nervenstamm zieht der *oculomotorius* zwischen zwei Schlagadern des *circulus arteriosus Willisii* nach

---

1) E. Bischoff konnte auf Grund zahlreicher Untersuchungen die Angaben von Sömmering und Longet, dass der *ramus primus trigemini* sensible Fasern zum *oculomotorius* schicke, nicht bestätigen. Hienach wäre die Beobachtung von Rosenthal, Purkyně und Reissner, welche multipolare Ganglienzellen im Stamme des *oculomotorius* beobachtet haben, dahin zu erklären, dass dieselben wahrscheinlich den dem *oculomotorius* beigemischten Fasern des *sympathicus* angehören.

vorn und durchbricht neben dem *processus clinoideus posterior* die harte Hirnhaut, um in der oberen Abtheilung des *sinus cavernosus* gegen die Augenhöhlenspalte zu gelangen. — In dem cavernösen Venenraume läuft er anfänglich über die *carotis* und sodann an ihrer äusseren Seite. Auf diesem Wege gibt das sympathische Nervengeflecht, welches der *carotis cerebralis* folgt, mehrere Fäden an den *oculomotorius* ab. Nachdem er durch die obere Augenhöhlenspalte zwischen den beiden sehnigen Ursprungsschenkeln des *musculus rectus externus* in der *orbita* angekommen ist, theilt er sich in den schwächeren, *ramus superior*, und den stärkeren, *ramus inferior* (S. Taf. V Fig. I Zahl 2—6).

Der obere Ast begibt sich an der äusseren Seite des *opticus* nach aufwärts und theilt sich in zwei Zweige, von denen der stärkere in die untere Fläche des *musc. rectus oculi superior* und der schwächere, an dessen innerem Rande[1]) vorbeigehend, in den *musc. levator palpebrae superioris* sich einsenkt (S. Taf. V Fig. I Zahl 3).

Der untere Ast zieht an der äusseren unteren Seite des *opticus* nach vorn und theilt sich bald in drei *rami musculares* und in die *radix brevis ganglii ciliaris*. — Der *ramus muscularis* für den *rectus internus* tritt unter dem *opticus* zu der Mitte dieses Muskelbauches. Der Zweig für den *rectus inferior* ist der kürzeste und der zum *obliquus oculi inferior* laufende der längste (Taf. V Fig. I Zahl 5). In der Regel geht von dem Anfange des langen Astes für den unteren schiefen Augenmuskel die *radix brevis s. motoria* aus und senkt sich in das über ihm an der äusseren Seite des *opticus* liegende *ganglion ciliare s. ophthalmicum* ein. Es erscheint bemerkenswerth, dass die Zweige des *nervus oculomotorius* im Verhältnisse zu dem kleinen Augenmuskel sehr stark entwickelt sind. Man sieht an den Extremitäten und an der Dorsalseite des Rumpfes in bedeutend stärkere Muskeln viel schwächere Nerven eintreten als bei den Augenmuskeln. Auch die contractilen Gebilde im Innern des Bulbus, vorzüglich die Iris, stehen durch Vermittlung der motorischen Wurzel unter der Herrschaft des *oculomotorius*.

Ist der *oculomotorius* beim Menschen aus irgend einer Ursache, was z. B. häufig in Folge kleiner Blutaustretungen vorkommt, in seiner centralen Bahn gelähmt, so fällt das Augenlid herab; der Bulbus steht nach aussen

---

1) In Fig. I Taf. V ist der Zweig für den *levator palpebrae superioris* absichtlich an den äusseren Rand des *rectus superior* gezeichnet. Mitunter geht dieser Zweig zwischen den Fasern des *rectus superior* durch.

(*strabismus divergens*) in Folge von Contraction des *rectus externus*, welcher als Antagonist des *rectus internus* vom *nervus abducens* versorgt wird; die Rotationsbewegung des Bulbus um die verticale Augenaxe ist aufgehoben. Auch wird der *musc. obliquus superior* an der falschen Stellung des Auges mitbetheiligt sein, weil sein Antagonist, der *obliquus inferior*, mitgelähmt ist. Das zunächst auffallende Symptom bei einer Lähmung des *oculomotorius* ist das Herabhängen des oberen Augenlides in Folge von Lähmung des *musc. levator palpebrae superioris*.

Viertes Paar.

Die oberen schiefen Augenmuskelnerven.

Nervi trochleares s. pathetici.

(Taf. I u. II Fig. I Zahl 4, Taf. IV Fig. I Zahl 4 u. 5b.)

Der schwächste aller Gehirnnerven ist der *trochlearis*. Da er hinter den Vierhügeln aus der Gehirnsubstanz hervortritt, sich um die Grosshirnschenkel herumschlingt und in die hintere Abtheilung des *musc. obliquus oculi superior*, für den er allein bestimmt ist, eintritt, so erscheint er innerhalb der Schädelhöhle als der längste aller Gehirnnerven. Er nimmt seinen Ursprung hinter den Vierhügeln aus der *valvula cerebelli*. Nach Stilling und Kölliker kreuzen sich seine Fasern in der Mittellinie, und seine centrale Bahn ist von Stilling in dem verlängerten Marke in bogenförmiger Anordnung nach abwärts verfolgt worden. Wenn man diesen Nerven bei Ablösung der *pia mater* nicht sorgfältig beachtet, so reisst er, wie bereits bemerkt wurde, leicht an der Austrittsstelle aus der *valvula cerebelli* ab.

In seinem weiteren Verlaufe schlingt sich derselbe um die lateralen Seiten des Grosshirnschenkels herum (Taf. VIII Fig. I Zahl 3), und geht nach vorn, um unter dem Ansatzpunkte des *tentorium cerebelli* an dem *processus clinoideus posterior* die *dura mater* zu perforiren. Neben dem Türkensattel liegt er unmittelbar über dem ersten Aste des Trigeminus, mit dem er durch die obere Augenhöhlenspalte in die Orbita eintritt. Auf diesem Wege erhält er wahrscheinlich sensible Zweige vom *ramus primus* und sicherlich mehrere Fäden vom Sympathicus (S. Taf. VII Fig. II Zahl 4). Arnold und E. Bischoff konnten sich von dem Uebergange sensibler Fasern des *ramus primus* in den *trochlearis* nicht mit Bestimmtheit überzeugen. Wenn auch thatsächlich

Anastomosen zwischen beiden Nerven beobachtet wurden, so bleibt es doch fraglich, ob die zum *trochlearis* gehenden sensiblen Fäden nicht als Wurzeln des *nervus lacrymalis* wieder abtreten. In der Orbita wendet sich der *trochlearis* in leichtem Bogen nach innen und senkt sich, in mehrere Zweige getheilt, in den oberen schiefen Augenmuskel ein (S. Taf. IV Fig. I b links). Bei einer Lähmung des *trochlearis* ist jene bedeutungsvolle Rotation des Bulbus um seine sagittale Axe aufgehoben.

Sechstes Paar.

Die äusseren Augenmuskelnerven.

Nervi abducentes. Nervi oculomusculares externi.

Der äussere Augenmuskelnerv ist etwas stärker, aber weniger lang als der *trochlearis* und verästelt sich nur in dem *musculus rectus oculi externus*. Ich habe absichtlich die Beschreibung des sechsten Paares an die des vierten angereiht, weil die Präparation und das Studium desselben am zweckmässigsten gleichzeitig mit dem der übrigen Nerven der Augenhöhle ausgeführt wird.

Seinen Ursprung nimmt der *abducens* am Boden der Rautengrube, wo Stilling einen eigenen Abducenskern, welcher zwischen Facialis- und Quintuskern gelagert ist, nachgewiesen hat. Die einzelnen centralen Ursprungsfasern ziehen, in einiger Entfernung von einander, bogenförmig zwischen den verschiedenen Faserlagen der Medulla nach unten und treten, zu mehreren platten Bündeln vereinigt, in der Rinne zwischen dem hinteren Brückenrande und dem verlängerten Marke hervor (Taf. I Fig. I Zahl 6). Mitunter gelangen die platten Bündel zwischen den Fasern des hinteren Brückenrandes nach aussen. Diese letztere Anordnung ist seltener als die erstere. Von genannter Stelle aus wendet sich der *abducens* unterhalb der Brücke nach vorn und aussen und durchbricht am *clivus Blumenbachii* die harte Hirnhaut, um, an der Spitze der *pars petrosa* eine Scheide von ihr mitnehmend, in einem nach oben convexen Bogen in den äusseren Theil des *sinus cavernosus* zu gelangen. Hier liegt er dicht an der äusseren Wand der *carotis cerebralis* und erhält von ihrem sympathischen Geflechte ansehnliche Fäden (Taf. VIII Fig. II Zahl 6), durch deren Aufnahme er etwas lockerer und dicker wird. Sappey will auch eine Verbindung zwischen dem ersten Aste des *trigeminus* und dem *abducens* beobachtet haben; Longet und Grant beschreiben einen feinen Nervenzweig, welcher vom *abducens*

zum *ganglion ciliare* gelangen soll. Man bezeichnete diese Fäden als zweite motorische Wurzel für den Augenknoten.[1])

Von dem *sinus cavernosus* aus geht der *abducens* in horizontaler Richtung nach der oberen Augenhöhlenspalte und durchbohrt dieselbe unter dem *oculomotorius*, dem ersten Aste des *trigeminus* und der *vena ophthalmica cerebralis*, um zwischen den beiden Ursprungsschenkeln des *musc. rectus oculi externus* hindurch nach der inneren Fläche dieses Muskels zu gelangen. Er senkt sich, in untergeordnete Zweige getheilt, in den Muskelbauch ein, und man darf annehmen, dass kein Muskel am menschlichen Körper einen relativ stärkeren Zweig erhält.

Der *abducens* vermittelt, wie schon sein Name andeutet, die Bewegung des Bulbus nach aussen. Wird der Nerv gereizt, so dreht sich das Auge um seine vertikale Axe nach aussen. Wird er durchschnitten oder wird aus pathologischen Ursachen seine Funktion unterbrochen, so dreht sich der Augapfel gerade nach innen und es entsteht *strabismus convergens*. Bei Paralyse des *oculomotorius* hat man, wenn hiebei die Contractilität der Iris ungestört war, die motorische Wurzel, welche vom *abducens* zum *ganglion ciliare* gehen soll, als Vermittlerin der Irisbewegung angesehen. — Mag diese Wurzel vorkommen, so ist sie doch jedenfalls eine grosse Seltenheit.

---

1) Diesen Angaben von Sappey und Grant kann, insofern sie sich nur auf makroskopische Beobachtungen gründen, sehr wenig Werth beigelegt werden. Nur die Resultate wiederholter und sorgfältiger mikroskopischer Untersuchungen der angeblichen Nervenverbindungen, so wie dieselben von Böck und E. Bischoff ausgeführt wurden, sind von gewichtiger Bedeutung. — Sehr oft habe ich mit Hilfe des Mikroskopes vermeintliche Nerven-Anastomosen als „Bindegewebsfäden" entlarvt.

Fünftes Paar.

Die dreigetheilten Nerven.

Nervi trigemini.

Der Trigeminus, der grösste unter den Gehirnnerven, hat eine sehr ausgedehnte Verbreitung. Er ist vorwiegend der sensible Nerv des Kopfes. Die äussere Haut des Gesichtes, der Stirn und Schläfe, das Auge und das innere Ohr, die Schleimhäute der Nasen- und Mundhöhle, der Ober- und Unterkiefer mit den Zähnen sind seine Verbreitungsbezirke. Als gemischter Nerv erhält er vom Gehirne eine grosse, die sensible, und eine kleine, die motorische, Wurzel. Da aus der motorischen Wurzel sämmtliche Zweige für die Kaumuskeln hervorgehen, so wird sie auch unter dem Namen *nervus crotaphitico-buccinatorius* aufgeführt.

Nachdem die beiden Wurzeln des Trigeminus aus der Seitenfläche der Brücke hervorgetreten und an der vorderen Fläche der Felsenbeinspitze angelangt sind, bildet die grössere ein halbmondförmiges Ganglion (*ganglion semilunare s. Gasseri*) (S. Taf. V Fig. II u. III), aus welchem drei Aeste: *ramus primus, secundus* und *tertius* hervorgehen. Der Querschnitt der drei Aeste zusammen ist fast doppelt so gross als der der beiden Wurzeln. Der erste und zweite Ast, welche grossentheils den Regionen der Augenhöhle und des Oberkiefers angehören, sind rein sensibler Natur. Der dritte Ast führt Empfindungsnerven zu der Unterkiefer- und Zungenregion, und die Bewegungsnerven zu den Kaumuskeln.

Der Trigeminus entspringt nach Deiters mit seiner sensiblen Wurzel in der *medulla oblongata* von einem Faserbündel, welches mit dem *corpus restiforme* zusammenhängt und vollständig mit dem sensiblen Horn des Rückenmarkes übereinstimmt. Der Ansicht Deiters' zufolge ist der Trigeminus mit seiner sensiblen Portion als eine direkte Fortsetzung der sensiblen Rückenmarksnerven aufzufassen. Der Faserzug durchsetzt die

Brücke und tritt an der Seitenfläche in einer grossen Zahl von Bündeln hervor. Am Boden der Rautengrube entspringt die motorische Wurzel aus einer Zellenmasse und gelangt durch die Brücke, an deren Seitenfläche sie sich zur grossen Wurzel gesellt. Beide ziehen, lose an einander liegend, in leichtem Bogen (Taf. VIII Fig. I Zahl 5), gedeckt von dem *tentorium cerebelli*, über die obere Kante der Felsenbeinspitze. An dieser Stelle überbrückt die harte Hirnhaut in Form eines Tentoriums einen Raum (*cavum Meckelii*), welcher zur Aufnahme des Trigeminus und dessen *ganglion semilunare* bestimmt ist. Nur die sensible Wurzel bildet das halbmondförmige starke *ganglion*, während die motorische an dessen innerer Fläche vorbeigelangt. Die Bündel der sensiblen Wurzeln theilen sich plexusartig in untergeordnete Zweige, welche in die Fortsätze der Ganglienzellen übergehen.

Die Concavität des *ganglion Gasseri* sieht nach oben und hinten, die Convexität nach vorn und unten. In der Nähe seines concaven Randes findet sich ein mit der äusseren Fläche der sensiblen Wurzel in Zusammenhang stehendes accessorisches kleines Ganglion, welches häufig doppelt vorhanden ist, aber mitunter auch gänzlich fehlt (Taf. II Fig. I Zahl 5).

I. Ramus primus s. ophthalmicus nervi trigemini.

(Taf. II, Taf. IV Fig. I. IV und Taf. V Fig. I Zahl 9.)

Der schwächste der drei Aeste des Quintus ist der *ramus primus*. Sein Verbreitungsbezirk ist vorwiegend die Augenhöhlen- und Stirnregion. Er versorgt mit sensiblen Zweigen den Bulbus, die Siebbeinzellen, die Haut der Augenlider und der Stirn. Nach abwärts gelangt dieser Ast über die Grenzen der Orbita hinaus, um die Schleimhaut der vorderen Abtheilung der Nasenhöhle und die äussere Haut der Nasenspitze zu versorgen, und mit diesen Zweigen greift er in das Verbreitungsgebiet des *ramus secundus* hinein. Auf seinem Wege durch die mittlere Schädelgrube erhält er Zweige vom Sympathicus, von denen es schwer anzugeben ist, auf welche Weise dieselben in ihn übergehen, da sie netzartig sowohl ihn als auch die Augenmuskelnerven umgeben. Etwa in der Mitte zwischen seinem Ursprunge und seinem Eintritte in die Orbita gibt er den ersten Zweig ab. Es ist

1) der *nervus tentorii cerebelli s. ramus recurrens.*

Dieser schwache, dünne Nervenzweig wurde früher vom *nervus trochlearis* abgeleitet, weil er nach seinem Ursprunge mit einer oder häufiger mit zwei Wurzeln sich dicht an den *trochlearis* anlehnt, oder sogar zwischen seinen Fasern hindurchgeht. In unserer Abbildung (Taf. IV Fig. I Zahl 13) geht

er mit zwei Wurzeln, welche den *trochlearis* umschlingen, vom *ramus primus* aus und gelangt in der *dura mater* nach rückwärts, um sich im *tentorium* und im queren Blutleiter aufzulösen. Ich habe mit Bestimmtheit wahrgenommen, dass sich dem *nervus tentorii* auf seinem Wege gegen das *tentorium* sympathische Zweige beigesellen.

Während der Augenast des Quintus durch den oberen Theil der Augenhöhlenspalte in die Orbita eindringt, theilt er sich in drei Hauptzweige, den *nervus nasociliaris s. oculonasalis*, den *nervus supraorbitalis* und den *nervus lacrymalis.*

2) *Nervus naso-ciliaris s. oculo-nasalis.*

(Taf. IV Fig I, 6 rechts.)

Der Augennasennerv ist der innere untere Zweig des *ophthalmicus.* Er geht zwischen den Ursprungsschenkeln des *musculus rectus oculi externus* in die *orbita* und läuft schräg über den *nervus opticus* nach der inneren Wand der Augenhöhle. In der Orbita angelangt, schickt er

a. die *radix longa ganglii ciliaris* zum Augenknoten. Auf unserer Abbildung Taf. IV Fig. I, 6 entspringt dieselbe aus dem *ramus primus* vor seiner Theilung. Sie läuft an der äusseren Seite des *opticus* nach dem *ganglion ciliare.*

An der inneren Seite des *opticus* gibt der *nervus nasociliaris*

b. einen *nervus ciliaris longus* ab, welcher mitunter auch doppelt vorhanden ist (Taf. IV Fig. I, 12). Derselbe gesellt sich zu den unter dem *opticus* verlaufenden übrigen Ciliarnerven, um mit denselben zum Bulbus zu gelangen. — Bevor der Hauptzweig unter dem *musculus obliquus superior* nach innen durch das *foramen ethmoidale anterius* weiter geht, schickt er

c. den *nervus infratrochlearis* nach vorn (Taf. IV Fig. 1, 6 rechts) gegen den inneren Augenwinkel, wo dieser über dem *ligamentum palpebrale internum* nach aussen tritt, um sich im Thränensacke, in der Conjunctiva, in der äusseren Haut der Nasenwurzel und der Augenlider zu verbreiten. E. Bischoff hat den Nachweis geliefert, dass in der Anastomose, welche zwischen dem *nervus infra-* und *supra-trochlearis* constant vorhanden ist, nur ein gegenseitiger Austausch der Fasern beider Nerven stattfindet.

d. *Nervus ethmoidalis s. nervus nasalis anterior.* Der Siebbein- oder vordere Nasennerv kann als die Fortsetzung des Stammes des *nasociliaris* angesehen werden. Er geht unter dem oberen schiefen Augenmuskel nach dem *foramen ethmoidale anterius*, durch welches er auf die Schädelhöhlenfläche der *lamina cribrosa* des Siebbeins gelangt, schickt feine Zweige in die Auskleidung der Siebbeinzellen und tritt durch eine Oeffnung der Siebplatte

in die Nasenhöhle. Hier angekommen theilt er sich in drei Aeste, von denen der stärkste in der Rinne an der hinteren Fläche des Nasenbeines nach abwärts läuft, und in der äusseren Haut der Nasenspitze sich auflöst. Der innere Zweig verästelt sich in der Schleimhaut der Nasenscheidewand, und der äussere in der Schleimhaut der vorderen Muschelenden. Die sensiblen Aeste für die vordere Abtheilung der Schleimhaut der Nasenhöhle stammen somit vom *nervus nasociliaris* ab (Taf. VI Fig. I, und Taf. XIV Fig. II).

3) *Nervus supraorbitalis.*

Als Hauptfortsetzung des *ramus primus* erscheint der Oberaugenhöhlennerv, welcher auch unter dem Namen *nervus frontalis* aufgeführt wird. Ich bezeichne diesen Zweig als *nervus supraorbitalis*, so lange er in der *orbita* verläuft, und unter *nervus frontalis* verstehe ich dessen Endzweig an der Stirngegend.

Der Oberaugenhöhlennerv geht zwischen der *periorbita* und dem *musc. levator palpebrae superioris* in leichtem Bogen nach vorn und gibt in der hintern oder mittlern Abtheilung den *nervus supratrochlearis* ab. Dieser gelangt über dem *musculus obliquus oculi superior* aus der Augenhöhle hervor, verästelt sich mit mehreren Zweigen in der Haut des oberen Augenlides und wird hier *nervus palpebralis superior* genannt. Auch die Haut der Augenbraue und der Stirnglatze erhält von ihm feine Zweige. Der Anastomose mit dem *infratrochlearis* ist schon Erwähnung gethan.

Die Endäste des *supraorbitalis* gelangen, in mehrere Zweige getheilt, in Begleitung der Gefässe über den *margo supraorbitalis* nach der Stirngegend. Der ansehnlichste seiner Zweige läuft mit einer starken Arterie und Vene durch die *incisura supraorbitalis.*

Ist statt der *incisura* ein *foramen supraorbitale* vorhanden, so gehen die Gefässe und die Nerven durch dieses. Auch nach innen von der *incisura* treten mehrere Zweige aus der Augenhöhle hervor.

Es scheint mir zweckmässig zu sein, sämmtliche Aeste des *supraorbitalis* erst, nachdem sie in der *regio frontalis* angelangt sind, als *nervi frontales* zu bezeichnen. Periost, Stirnbein und die oberen Augenlider erhalten feine Fädchen; die der oberen Augenlider werden als *rami palpebrales superiores* aufgeführt.

In der Stirngegend löst sich der *supraorbitalis* in untergeordnete Zweige auf, welche den *musculus corrugator supercilii* und den *frontalis* durchbrechen, um mit den subcutanen Gefässen der Stirn- und Scheitelgegend sich zu verbreiten. Die lateralen Zweige des *frontalis* gehen Verbindungen

mit den Schläfenzweigen des *nervus facialis* ein, in denen die Nerven der verschiedenen Bahnen sich nur aneinanderlegen.

4) *Nervus lacrymalis.*

(Taf. IV Fig. I, 11 rechts und 17 links.)

Der schwächste der drei Aeste des *ramus primus* ist der Thränennerv. Er entspringt in der Mehrzahl der Fälle mit zwei Wurzeln aus der äusseren Abtheilung des ersten Astes. Sein Anfangstheil ist in der Nähe der oberen Augenhöhlenspalte so innig mit der harten Hirnhaut verbunden, dass seine Darstellung für den Anfänger grosse Schwierigkeiten darbietet.

Am leichtesten ist er zu präpariren, wenn man ihn, nachdem das Dach der Orbita weggebrochen ist, an der äusseren Wand der Augenhöhle aufsucht und dann nach seinem Ursprunge hinarbeitet.

Der *nervus lacrymalis* verläuft in Gemeinschaft mit der gleichnamigen Arterie in dem oberen Rande des *musculus rectus externus* nach vorn und aussen. In dem vorderen Drittel der Orbita angekommen, sendet er den *ramus externus* nach abwärts zum *nervus subcutaneus malae* des *ramus secundus trigemini.* In der Anastomose des *lacrymalis* mit dem *subcutaneus malae* hat E. Bischoff Fäden erkannt, welche vom zweiten Aste des Trigeminus zur Thränendrüse und vom *lacrymalis* zum *subcutaneus malae* gelangen. Diese Beobachtungen stimmen auch vollständig mit den Resultaten überein, welche U. Herzenstein durch Experimente an Thieren gewonnen hat. Herzenstein hat nämlich beobachtet, dass bei Reizung des *nervus subcutaneus malae* vermehrte Thränenabsonderung erfolgt.

Der *ramus internus*, die eigentliche Fortsetzung des *nervus lacrymalis*, tritt mit seinen Fasern grösstentheils durch die Thränendrüse hindurch, um sich in der Conjunctiva und der äusseren Haut in der Umgebung des äusseren Augenwinkels zu verästeln. Einzelne Bündel des *nervus lacrymalis* bleiben jedoch in der Thränendrüse, wo sie, im Vereine mit sympathischen Nerven, welche der *arteria lacrymalis* folgen, sich in der Substanz verästeln. Krause hat Ganglienzellen in den Nerven der Thränendrüse erkannt.

6) *Ganglion ciliare s. ophthalmicum.*[1])

(Taf. IV Fig. I, 9 u. Taf V Fig. I, 7.)

Bei Beschreibung des *nervus oculomotorius* und des *nervus nasociliaris* wurde der beiden stärksten Wurzeln, welche zu dem an der äusseren Seite

1) Das *ganglion ciliare* wird auch unter dem Namen *ganglion Schacheri* aufgeführt, weil Schacher dasselbe zuerst im Jahre 1701 als wirkliches *ganglion* mit zwei Wurzeln beschrieben hat.

des *nervus opticus* liegenden *ganglion* gelangen, Erwähnung gethan. Der Augenknoten ist ein plattes, viereckiges *ganglion*, welches etwa vier Linien vor der Eintrittsstelle des *opticus* in die Orbita an dessen äusserer Seite gelagert ist. Seine Wurzeln sind:

a) die *radix longa* vom *nervus nasociliaris* (6),
b) die *radix brevis* vom *oculomotorius* (8) und
c) die *radix media s. sympathica* vom *plexus caroticus internus* (Taf. IV Fig. I zwischen 6 und 8).

Auch hat man Verbindungen des *ganglion ciliare* mit dem *ganglion sphenopalatinum* des *ramus secundus nervi trigemini* beobachtet.

In dem Augenknoten gehen die Primitivfasern der drei Wurzeln grösstentheils in Ganglienzellen über. Nur eine kleine Anzahl der Fasern soll geflechtartig den Augenknoten durchziehen. — An seinem vorderen Rande entstehen 3—5 Blendungsnerven, *nervi ciliares breves*, welche in geschlängelter Anordnung aussen und unten am *nervus opticus* nach der *sclerotica* gelangen. Die unter dem *opticus* hinlaufenden Zweige nehmen den *nervus ciliaris* vom *nasociliaris* auf. Noch bevor die Blendungsnerven die *sclerotica* erreicht haben, theilen sie sich in 10—12 Zweige, welche durch Oeffnungen der weissen Augenhaut in der Umgebung des *opticus* in das Innere des Bulbus eintreten.

In diesem angekommen, wenden sie sich in meridionalen Richtungen zwischen der *sclerotica* und *chorioidea* nach vorn zum *musculus tensor chorioideae* und zur Iris. Schon in der hinteren Abtheilung des Augapfels findet eine wiederholte Theilung der Blendungsnerven statt, so dass ihre Zahl innerhalb des Bulbus eine grössere ist, als vor ihrem Durchtritt durch die *sclerotica*. In dem *musculus tensor chorioideae* bilden sie durch gegenseitigen Austausch ihrer Fasern ein Nervengeflecht, von dem die Zweige für die Iris ausgehen. Diese laufen mit den Irisgefässen nach dem Pupillenrand, indem sie sich immer mehr und mehr dichotomisch theilen.

An den feineren Nervennetzen in dem *tensor chorioideae* und der hinteren Abtheilung der Gefässhaut hat Heinrich Müller Ganglienzellen wahrgenommen; an den in der Iris verlaufenden Nerven hat derselbe keine Ganglien auffinden können.

Besonders interessant in ihrer Verbreitung sind die Nerven der Hornhaut, welche von dem Nervenplexus des *musculus tensor chorioideae* ausgehen und an der Peripherie der Hornhaut in deren Substanz gelangen. Sie treten als einzelne Stämmchen, welche aus markhaltigen und marklosen Fasern bestehen, ein und theilen sich dichotomisch in untergeordnete feinere Zweige. Diese bilden ein allmälig feiner werdendes Geflecht, das die Horn-

haut von hinten nach vorn durchzieht, und dessen Primitivröhren schliesslich nur noch aus marklosen Fasern bestehen. Gestreckter Verlauf, linienartige Feinheit mit Varikositäten ist der wesentliche Charakter dieser Fasern (Cohnheim). Endlich gelangen die plexusartig verbundenen, feinen Nerven unter die geschichtete Epithellage der *cornea*, zwischen deren Epithelzellen die einzelnen Fasern in horizontaler Richtung hervortreten und mit „Endknöpfchen" oder „Endfäden" enden sollen (Taf. IV Fig. IV, V).

Ein Theil der Endfäden gelangt nach Cohnheim über die Grenzen des Hornhautepithels hinaus, und es enden diese als sogenannte präcorneale Horizontalfasern. Die Beobachtungen Cohnheims wurden von Kölliker mit Ausnahme der zuletzt erwähnten Angabe bestätigt.

Nach Kölliker gelangen die Endfasern der Hornhautnerven zwischen die Epithelzellen, ohne die Grenzen derselben zu überschreiten. Man darf wohl annehmen, dass bezüglich der durch die neuesten Forschungen interessant gewordenen Frage über die Endigung der Hornhautnerven die letzte Antwort noch nicht gegeben ist.

II. Ramus secundus s. ramus maxillaris superior nervi trigemini.

(Taf. IV Fig. I, 3 rechts u. 14 links; dann Taf. V Fig. I, 10—15.)

Der zweite rein sensible Ast des Trigeminus ist viel stärker als der erste und findet seinen Verbreitungsbezirk in der Oberkieferregion. Er zieht in der mittleren Schädelgrube schräg nach vorn und unten gegen das *foramen rotundum*. Auf diesem Wege sendet er zwei von Arnold sen. entdeckte Fädchen nach der harten Hirnhaut der mittleren Schädelgrube, welche sich zu den Zweigen der *arteria meningea media* gesellen, um mit ihr in der harten Hirnhaut und in dem Knochen Verbreitung zu finden (Taf. II B rechts).

Der zweite Ast füllt das *foramen rotundum* vollständig aus, und nachdem er die Oeffnung passirt hat, gelangt er in einem nach unten leicht convexen Bogen durch die *fossa sphenopalatina*, wo mehrere Zweige nach verschiedenen Richtungen von ihm abgehen.

1) *Nervus subcutaneus malae.*

(Taf. IV Fig. I, 18 links.)

Der Wangenhautnerv geht als dünner, schwacher Zweig von der oberen Seite des *ramus secundus* ab, gelangt durch die untere Augenhöhlenspalte in die Orbita und zieht an deren äusserer Wand nach oben, um sich in zwei kleinere Zweige zu spalten. Der obere geht zum *lacrymalis* (19) und verläuft in der Anastomose zur Thränendrüse. Der untere tritt in den *canalis*

zygomaticus, um, in den beiden Ausläufern dieses Canales getheilt, nach der Haut der Wangen- und vorderen Schläfengegend zu gelangen.

2) *Nervus sphenopalatinus.*

In der weitesten Stelle der *fossa sphenopalatina* gehen von der unteren Seite des *ramus secundus* 3—5 ansehnliche Zweige bogenförmig nach abwärts und senken sich theils in das *ganglion sphenopalatinum* ein, theils laufen sie an diesem vorbei gegen den *canalis pterygopalatinus*.

Ein besonderes Geflecht, welches von einigen Anatomen an dem *nervus sphenopalatinus* beschrieben wird, kann ich nicht anerkennen. Die geflechtartige Anordnung in dem genannten Nervenzweige ist ganz übereinstimmend mit jener in allen grösseren Stämmen des Quintus.

Aus dem *nervus sphenopalatinus* entstehen einige untergeordnete Zweige:

a. *Nervi palatini descendentes.* Drei bis vier ansehnliche Zweige gelangen in dem *canalis pterygo-palatinus* und dessen kleine Nebenausläufer in dem Pyramidenfortsatze des Gaumenbeins nach dem Gaumen, wo sie sich sowohl im Gaumensegel als auch in der Schleimhaut des harten Gaumens und des Zahnfleisches verbreiten. — Aus der mittleren Abtheilung des *canalis pterygopalatinus* gehen zwei feine Zweige gerade nach innen und verbreiten sich in der Schleimhaut der Seitenwand der Nasenhöhle in der Umgebung der hinteren Muschelenden.

b. *Nervi nasales posteriores.* Aus dem *nervus sphenopalatinus* und dem gleichnamigen *ganglion* entstehen mehrere Zweige, welche durch das *foramen sphenopalatinum* in die hintere Abtheilung der Nasenhöhle gelangen, um sich in der Schleimhaut in der Umgebung der oberen und mittleren Muschel zu verbreiten. Einzelne Fäden von ihnen treten als *rami pharyngei* nach rückwärts zur Schleimhaut des Schlundhöhlengewölbes.

Der zur Scheidewand der Nase gelangende Zweig wird als „*nervus nasopalatinus Scarpae*“ aufgeführt. Er läuft durch das *foramen sphenopalatinum* gegen das Dach der Nasenhöhle und geht von ihm aus auf die Scheidewand, deren Schleimhaut er versorgt, über. Sein Endast gelangt durch das *foramen incisivum* bis zur Schleimhaut hinter den oberen Schneidezähnen (Taf. XIV Fig. II).

3) *Nervus infraorbitalis.*[1])

Die eigentliche Fortsetzung des *ramus secundus* ist der Unteraugenhöhlennerv. Derselbe nimmt seine Richtung nach der *fissura orbitalis inferior* und dem gleichnamigen Canal am Boden der Augenhöhle. Nach dem Aus-

1) An den Zweigen des Infraorbitalis hat Hyrtl Vatersche Körperchen wahrgenommen.

tritte aus dem *foramen orbitale*, welches von einer starken Knochenbrücke des Unteraugenhöhlenrandes gedeckt ist, löst er sich in zahlreiche Zweige auf. Dieselben begeben sich zur Oberlippe, zu der Seitenfläche der Nase und dem unteren Augenlide. Auf dem Wege durch den *canalis infraorbitalis* sendet der Nervenstamm die

a. *nervi dentales superiores* zu den Zähnen des Oberkiefers. Man unterscheidet hintere, mittlere und vordere Zahnnerven im Oberkiefer. Die *nervi dentales posteriores superiores* entstehen, bevor der *infraorbitalis* in den Canal eingetreten ist. Die 3—4 dünnen Zweige gehen in Begleitung der Arterie in die *foramina alveolaria superiora* nach abwärts und laufen gegen den *processus alveolaris*, wo sie durch feine Canälchen in die Wurzeln der Backenzähne eintreten. (Taf. V Fig. I, 12.)

Sehr häufig geht von den hinteren Zahnnerven ein schwacher b. *ramus maxillaris externus* an der seitlichen Fläche des Oberkieferkörpers herab und verbreitet sich in der Schleimhaut der Backe. — Der *nervus dentalis superior medius* tritt etwa in der Mitte des Unteraugenhöhlencanales aus dem Stamme hervor und begibt sich an der äusseren vorderen Wand der Highmorshöhle nach unten. In den Kanälchen des *processus alveolaris* vereinigen sich die *nervi dentales posteriores superiores* mit den hinteren Zahnnerven und weiter vorn mit den nach unten ziehenden c. *nervi dentales anteriores* zu dem *plexus dentalis superior*, in welchem über der Wurzel des Eckzahnes das *ganglion supramaxillare s. Bochdalekii* beschrieben wird.

Aus dem Oberkiefergeflechte gehen die feinen „*nervi dentales*“ für die Wurzeln der Zähne, in deren Canälchen sie eintreten, hervor und verbreiten sich netzartig in der *pulpa* des Zahnes.

Ausser diesen Nervenzweigen für die Zähne sendet der *plexus dentalis* auch noch Fäden nach dem Zahnfleisch, der Backenschleimhaut, der Auskleidung der Highmorshöhle und der Nasenschleimhaut. Ein ansehnlicher Zweig geht mitunter von dem vorderen Zahnnerven aus und gelangt nach der vorderen Abtheilung des Bodens der Nasenhöhle.

Die aus dem *foramen infraorbitale* ausgehenden Endäste des zweiten Astes sind die d. „sensiblen *nervi faciales*“ (Taf. V Fig. I, 15) für die obengenannten Regionen des Gesichtes. Stark geschlängelt verlaufen die einzeln auseinandertretenden Zweige als *nervi palpebrales inferiores* nach dem unteren Augenlide, als *nervi nasales* zur Haut der Nase und als *nervi labiales superiores* nach der Schleimhaut und der äusseren Haut der Oberlippe. Die Ausstrahlung der Antlitzzweige des *infraorbitalis* hat man mit dem Namen „kleiner Gänsefuss, *pes anserinus minor*“ belegt. — Die Endäste des moto-

rischen *nervus facialis* gehen mehrere Verbindungen mit diesen Zweigen des *trigeminus* ein.

Oben schon wurde in Kürze erwähnt, dass einzelne Zweige des *nervus sphenopalatinus* sich in ein *ganglion* einsenken. Dasselbe wird seiner Lage nach

4) *ganglion sphenopalatinum*

und wegen seiner Beziehungen zu den sensiblen (sympathischen) Nerven der Nasenhöhle *ganglion rhinicum s. Meckelii* genannt. Die beste Darstellung dieses Ganglions findet sich in der Abhandlung E. Bischoff's über die Anastomosen der Kopfnerven. Dasselbe hat eine rundliche Form; in seinen oberen Theil senken sich nur einige Zweige des *nervus sphenopalatinus* ein; von seinem hinteren Ende gehen 5 — 8 verschieden grosse Aestchen aus, welche, geflechtartig vereinigt, in den *canalis Vidianus* eintreten. Sie bilden den

5) *nervus Vidianus* (Taf. V Fig. I, 18),

welcher mit der gleichnamigen Arterie in der Richtung des horizontalen Canales nach hinten geht und in den *nervus petrosus profundus major* (Taf. V Fig. I, 43, 45, 46) und den *nervus petrosus superficialis major* (Taf. V Fig. I, 19, Fig. IV, 4, 5) zerfällt. Der erstere geht in den *plexus caroticus nervi sympathici* über.

Ich fasse diesen Zweig mit E. H. Weber als Fortsetzung des Grenzstranges des Sympathicus am Kopfe und das *ganglion sphenopalatinum* als sympathisches Ganglion auf. Dieses ist mit dem zweiten Aste des Trigeminus durch *rami communicantes* in ähnliche Verbindung gesetzt wie die übrigen Ganglien des Grenzstranges mit den Rückenmarksnerven. Die aus dem Ganglion entspringenden Zweige gesellen sich zu den *nervi palatini descendentes*, den *nervi nasales* und häufig auch zur peripherischen Bahn des Trigeminus. Der *nervus petrosus superficialis major*, welcher auf der vorderen Fläche der *pars petrosa* in den *hiatus canalis Fallopii* eintritt, um zum Knie des *nervus facialis* zu gelangen, hat alle Charaktere eines Gehirnnerven und er wird auch schon von alter Zeit her als die „motorische Wurzel des *ganglion sphenopalatinum*" beschrieben. Nach den Angaben der meisten Forscher der Gegenwart sollen die motorischen und sensiblen Wurzeln des Rückenmarkes mit den Ganglien des Grenzstranges in Verbindung stehen. Wir erkennen somit in der Verbindung des *ganglion sphenopalatinum* mit dem *nervus facialis* eine vollständige Uebereinstimmung mit einem Ganglion des Grenzstranges, ganz abgesehen von seiner Lage unter den Schädelwirbelkörpern, die ja ebenfalls mit der Lage der Ganglien des Grenzstranges in den vegetativen Höhlen übereinstimmt. Wie schon erwähnt, gesellen sich die

aus dem Ganglion entspringenden Nerven zu den aufgeführten Zweigen des *ramus secundus* und erfordern daher keine spezielle Beschreibung. Nur seien noch die von Luschka entdeckten feinen *nervi spheno-ethmoidales* (Taf. V Fig. I, 16) erwähnt. Sie gehen vom Ganglion aus, laufen an der inneren Wand der Orbita nach oben und verbreiten sich in der Auskleidung der Keilbeinhöhle und in der der hinteren Siebbeinzellen.

III. Ramus tertius s. ramus maxillaris inferior nervi trigemini.

(Taf. V Fig. II Zahl 6 und III, 1.)

Der stärkste der drei Aeste des *trigeminus* ist der *ramus tertius*. In Verbindung mit seiner motorischen Wurzel hat der dritte Ast fast die Stärke wie der erste und zweite zusammengenommen.

Palletta und Fäsebeck haben sich bemüht, die motorische Wurzel des Trigeminus als selbständigen Nerven (*nervus crotaphitico-buccinatorius*) darzustellen, womit ein Glied mehr in der Reihe vorhanden, aber keineswegs die Einsicht in dessen morphologische und functionelle Beziehungen erweitert wäre. Wir wissen, dass der aus dem *ganglion semilunare* hervorgehende Ast sensibel ist, dass er in der Zungen-Unterkiefer- und Schläfegegend sich verbreitet und dass die motorische Wurzel sich in Zweige auflöst, welche wahrscheinlich alle zu den Kaumuskeln gelangen. Man giebt zu, dass ausserhalb des Schädels eine Verbindung zwischen der motorischen Wurzel und dem dritten Aste vorhanden sei; dieselbe sei aber nicht mit der Vereinigung zweier Rückenmarkswurzeln übereinstimmend. Ich finde in dieser Thatsache nicht genügende Gründe, aus der motorischen Wurzel des *trigeminus* einen besonderen Gehirnnerven zu machen.

Nachdem der *ramus tertius* bald nach seinem Ursprunge durch das *foramen ovale* des grossen Keilbeinflügels aus der Schädelhöhle hervorgetreten ist, biegt sich die motorische Wurzel in einer halben Spiraltour um den sensiblen Ast herum und gelangt theilweise an dessen vordere äussere Seite (Taf. V Fig. III, 1—3). Die geflechtartige Anordnung der einzelnen Bündel im Stamme des dritten Astes ist unter dem Namen *plexus Santorini* bekannt. Diese Plexusbildung ist aber hier nichts Eigenthümliches, denn man findet dieselbe nicht nur in allen grösseren Zweigen des *trigeminus*, sondern auch im Stamme des *vagus* und an den Rückenmarksnerven.[1])

1) In der zweiten Lieferung meines Atlas des peripherischen Nervensystems (1861) habe ich die plexusartige Anordnung der Nervenbündel vom *nervus medianus* in Fig. XIV B abgebildet. Später hat W. Krause die geflechtartige Anordnung der Armnerven einem eingehenden Studium unterzogen.

Es erscheint mir sehr zweckmässig, die sensiblen und motorischen Zweige bei der Beschreibung gesondert aufzuführen, wie dieses auch schon Luschka in seinem Handbuche gethan hat.

A. Die sensiblen Zweige des *ramus tertius*.

Das Verbreitungsgebiet des dritten Astes ist ziemlich ausgedehnt. Er versorgt die Zunge, den Unterkiefer mit seinen Zähnen, die Unterkieferspeicheldrüsen, die Schleimhaut der Backen, das Zahnfleisch, die Kinngegend, das äussere Ohr und die Schläfegegend mit ansehnlichen Zweigen. Noch bevor der *ramus tertius* durch das *foramen ovale* herausgetreten ist, oder gleich nach seinem Durchtritt, schickt er ein kleines Zweigchen, *nervus spinosus* nach Luschka, zur *arteria meningea media* der mittleren Schädelgrube, wo es in den Knochen und der harten Hirnhaut sich verbreitet.

Die sensiblen Hauptzweige entstehen aus dem dritten Aste bald unter dem *foramen ovale*. Dieselben sind:

1) der *nervus lingualis*,
2) der *nervus alveolaris inferior*,
3) der *nervus buccinatorius* und
4) der *nervus auriculo-temporalis*.

Alle anderen sensiblen Zweige des dritten Astes gehen erst secundär aus diesem oder aus dem *ganglion oticum* hervor.

1) *Nervus lingualis*.

Der stark entwickelte Empfindungsnerv der Zungenschleimhaut entsteht gemeinschaftlich mit dem *nervus alveolaris inferior* aus der vorderen Abtheilung des dritten Astes. Er zieht zwischen den beiden *musculi pterygoidei* nach unten und vorn. Bald nach seinem Ursprung nimmt er die aus der *fissura Glaseri* herabsteigende *chorda tympani* des *nervus facialis* auf (Taf. V Fig. I, 25 und Taf. VIII Fig. I, 28). Dieselbe geht in der Weise Verbindungen mit dem *lingualis* ein, dass Fasern aus der Chorda zu diesem und umgekehrt gelangen. Während der Zungennerv zwischen dem *musculus pterygoideus internus* und dem Unterkieferast herabsteigt, entspricht er annähernd dem vorderen Rande des letzteren, so dass man bei der Resection dieses Nervenstammes denselben in der Nähe des vorderen Umfanges der Trepanöffnung, die zu diesem Zwecke in dem aufsteigenden Unterkieferast angebracht wird, aufzusuchen hat. An dem Seitenrande der Zungenwurzel angekommen, nimmt er seine Lage nahe unter der Schleimhaut, so dass er bei stark hervorgezogener Zunge der Resection, wie sie

zuerst von Roser bei Neuralgie in den Bahnen des *lingualis* ausgeführt wurde, zugänglich ist. Die feinen Zweige, welche sich in der Schleimhaut des *isthmus faucium* und des vorderen Gaumenbogens verästeln, werden als *rami isthmi faucium* aufgeführt. Nach Abgabe dieser Zweige läuft der Lingualis an der inneren Seite des Unterkieferkörpers bogenförmig nach unten und vorn und sendet in der ganzen Länge der Zunge, von ihrer Wurzel bis zur äussersten Spitze, die *rami linguales* zur Schleimhaut des Zungenrückens und des Bodens der Mundhöhle. Diese zeigen, bevor sie durch die Präparation viel gedehnt werden, jene sehr schöne geschlängelte Anordnung, wie die Nerven und Gefässe aller Organe, welche einer Ortsveränderung resp. einer Ausdehnung und Zusammenziehung unterworfen sind. Zwischen *musculus lingualis* und *genio-glossus* drängen die dichotomisch sich theilenden Zweige in die Muskelsubstanz ein, um schliesslich die Zungen-Schleimhaut zu erreichen, in welcher sie sich netzartig verbreiten und in ihren Papillen ihr peripherisches Ende finden.

2) *Ganglion submaxillare s. sublinguale.*

Ueber der *glandula sublingualis* liegt ein kleines rundliches oder ovales Ganglion, welches mit der convexen Seite des *nervus lingualis* in der Art im Zusammenhang steht, dass einige Zweige aus der centralen Bahn des Nervenstammes in das Ganglion und aus diesem Fäden in die peripherische Bahn des *lingualis* übergehen (Taf. VIII Fig. I, 16). Auch der Halstheil des Sympathicus schickt einige Fäden, welche aus dem *plexus maxillaris externus* abstammen, zum Ganglion. Nach meiner Auffassung ist der Unterkieferknoten ein dem *nervus sympathicus* zugehöriger Knoten, welcher mit dem Lingualis in ähnlicher Weise verbunden ist, wie die Ganglien des Grenzstranges mit den Rückenmarksnerven.

Die aus dem Unterkieferknoten abstammenden Zweige, welche nach Bidder an Zahl grösser sind, als die zutretenden, und somit auf eine Vermehrung der Fasern innerhalb des Ganglion schliessen lassen, folgen theils dem *ductus Whartonianus*, theils gelangen sie netzartig in die Drüsensubstanz, wo sie nach W. Krause von zahlreichen Gangliengruppen durchsetzt sind.

Jene aus dem centralen Theile des Lingualis hervorgehenden und zum Unterkieferknoten gelangenden Zweige leitet man aus der *chorda tympani* ab. Würden für diese Annahme experimental-physiologische Beobachtungen nicht mehr als die anatomischen sprechen, so könnte man an deren Richtigkeit zweifeln; denn, wenn man die *chorda tympani* in der Bahn des Lingualis zu verfolgen sucht, so findet man, dass zwischen der Chorda und dem

Lingualis, soweit sie aneinander liegen, ein sehr reichlicher gegenseitiger Austausch von Fasern stattfindet, und dass man schliesslich nicht entscheiden kann, ob die zum Ganglion tretenden Nerven der Chorda oder dem Lingualis angehören. Das physiologische Experiment dagegen hat gezeigt, dass die Secretion in der *glandula sublingualis* unter der Herrschaft der *chorda tympani* und der des *nervus sympathicus* steht.[1]) Jene Nervenbündel, welche aus dem Ganglion in die peripherische Bahn des Lingualis übergehen und viele schmale Primitivfasern enthalten, leitet Bidder von den Zellen des *ganglion sublinguale* ab.

An dieser Stelle soll auch in Kürze der neuesten Mittheilung Pflüger's, welcher die Endigungsweise der Primitivfasern in den Speicheldrüsenzellen studirt hat, Erwähnung geschehen. Die verschiedene Art der Endigungsweise der Nervenprimitivfasern ist nach Pflüger in den Drüsenzellen und Drüsengängen folgende: Die Nervenfasern stammen aus den Plexus, welche in der Drüsensubstanz sich verbreiten, oder es sind Ausläufer von multipolaren Ganglienzellen, welche wahrscheinlich innerhalb der Drüsen-Alveolen, in der Nähe der Drüsenzellen liegen. Die Hülle der contourirten Nervenfasern geht in die *membrana propria* der Alveolen über. Der Axencylinder soll sich in sehr feine Fädchen theilen, welche in einer Anhäufung von Protoplasma innerhalb des Alveolus eintreten (*Protoplasmafuss*). Von diesem gehen feine Fasern aus, welche zwischen den Drüsenzellen netzartig angeordnet sind und schliesslich die Zellenwand durchbrechen, um in die Kerne der Drüsenzellen direct überzugehen. Die Kerne der Drüsenzellen (Epithelzellen) werden somit als die peripherischen Endorgane der Drüsennerven aufgefasst (Taf. VIII Fig. III, IV). Pflüger vermuthet, dass die contourirten Nerven von der *chorda tympani* (*Facialis*) und die Gangliennerven vom Sympathicus abstammen. Nach Pflüger sollen in den feinen Drüsengängen die markhaltigen Nervenfasern in einen feinen nervösen „Haarrasen" übergehen, welcher sich in die den Gang auskleidenden Cylinderepithelzellen fortsetzt.[2])

Indem die *chorda tympani* ihre Fasern mit dem Lingualis austauscht, hat man Grund für die Annahme, dass die Chorda in der Zungenschleim-

---

1) Die Reizung der *chorda tympani* liefert, wie zuerst Ludwig und Eckhard gezeigt haben, einen Speichel, welcher in seiner Consistenz und Farbe abweicht von jenem, der auf Reizung des Sympathicus gewonnen wird. Nach Eckhard's neuesten Untersuchungen ist der Sympathicus-Speichel von dem Facialis-Speichel (nicht Trigeminus-Speichel) zu unterscheiden.

2) Es wäre erfreulich, wenn die Angaben Pflüger's auch von anderen Forschern eine Bestätigung fänden.

haut sich verbreitet, und man hat seit längerer Zeit, auf verschiedene Beobachtungen sich stützend, Neigung, der *chorda tympani* „Geschmacksempfindungen" zuzuschreiben. Vivisectionen und pathologische Beobachtungen hat man verwerthet für den Satz: „Dass die Chorda der Geschmacksnerv für die Zungenspitze sei". Eckhard hat alle diese Beobachtungen[1]) einer eingehenden Kritik unterzogen und sich dahin ausgesprochen, dass dieselben keine sichere Beweiskraft enthielten.

3) *Nervus maxillaris inferior s. mandibularis.*

Der starke Unterkiefernerv schliesst anfänglich motorische und sensible Fasern in sich ein, gibt aber, bevor er seinen Verbreitungsbezirk erreicht hat, die motorischen wieder ab. Er verläuft hinter dem Lingualis zwischen dem aufsteigenden Unterkieferast und dem *ligamentum maxillare internum*, welches weniger ein Befestigungsband für den Unterkiefer, als vielmehr ein Schutzmittel für den Unterkiefernerv ist (Taf. VII Fig. I, 14), nach abwärts und tritt mit den gleichnamigen Gefässen durch das *foramen maxillare internum* in den Unterkiefercanal.

Sehr bald nach dem Eintritt in den *canalis mandibularis* findet eine unvollständige Theilung in den eigentlichen *nervus alveolaris inferior* und den *nervus mentalis* statt.[2]) — Der *nervus alveolaris* liegt über dem *nervus mentalis* und schickt seine feineren Zweige durch Oeffnungen der oberen Wand des Unterkiefercanales nach den Wurzeln der Zähne.

Noch bevor diese erreicht sind, treten die einzelnen Zweige miteinander in gegenseitige Verbindung, wodurch der *plexus dentalis inferior* entsteht. Aus diesem gehen die Zweige für die Pulpa der Zähne, die Auskleidung der Alveolen und das Zahnfleisch hervor. In der Pulpa findet eine netzartige Verbreitung statt. In neuerer Zeit hat man die Vermuthung geäussert, dass die Pulpanerven möglicherweise in einer näheren Beziehung zu den Canälchen des Zahnbeines stehen. Da der Unterkiefercanal nicht bis unter die Schneidezähne reicht, so gelangen einzelne Zweige in feinen Canälchen nach den Wurzeln genannter Zähne.

Ich habe oben schon erwähnt, dass der *nervus mentalis* sich mehr oder weniger als selbständiger Nerv innerhalb des Canales vom *alveolaris*

---

1) Kürzlich hat Prof. Moos einen hieher bezüglichen interessanten Fall mitgetheilt. Er hat bei Trommelfell-Perforation Störungen des Geschmacks- oder Tastsinnes im Bereich der vorderen Zungenhälfte beobachtet, wenn die am Trommelfell anliegende Chorda gereizt wurde. Aehnliche Beobachtungen hat auch v. Tröltsch gemacht.

2) Einige Anatomen nennen den Nervenstamm, solange er in dem Canale verläuft, „*Alveolaris*" und seinen Endast nach dem Austritt aus dem Kinnloch: „*nervus mentalis*".

loslöst und mit der gleichnamigen Arterie aus dem *foramen mentale* hervortritt. Er durchbricht die Kinnmuskeln und findet in der äussern Haut des Kinnes und in der Unterlippe, sowie in deren Schleimhaut (*nervi labiales inferiores*) seinen Verbreitungsbezirk. Die sensibeln Endzweige des *nervus mentalis* zeigen in der beweglichen Unterlippe eine stark geschlängelte Anordnung. Zu den sensiblen Nerven des Trigeminus rechne ich auch den

4) *nervus buccinatorius.*

Der Backenmuskelnerv nimmt seinen Ursprung aus der vorderen Abtheilung des dritten Astes und läuft entweder über den *musculus pterygoideus* oder durch dessen obere Abtheilung nach aussen und vorn, gibt nach aufwärts einen *ramus temporalis* zum gleichnamigen Muskel, löst sich schliesslich zwischen den Bündeln des *musculus buccinator* auf und verbreitet sich in der Schleimhaut der Backe. Seine Endäste setzen sich mit Zweigen des *nervus facialis* in Verbindung und diese Zweige vom Facialis sind es, welche nach Turner[1]) den *musculus buccinator* versorgen. Der erwähnte *ramus muscularis* für den Temporalis hatte sich nur an den Anfangstheil seines Stammes angelegt, um ihn bald wieder zu verlassen.

5) *Nervus auriculo-temporalis.*

Der Ohr-Schläfenerv ist fast von gleicher Stärke, wie der Alveolaris oder Lingualis. Seine beiden ungleich starken Wurzeln (Taf. VIII Fig. I, 10), welche aus der äusseren Abtheilung des dritten Astes hervorgehen, umgreifen, bevor sie sich miteinander vereinigen, die *arteria meningea media*. Dann gelangt der Stamm hinter dem *musculus pterygoideus externus* (Taf. IV Fig. I, 24) und dem Unterkiefergelenk nach aussen, um durch die obere Partie der Drüsensubstanz der Parotis durchzutreten und seinen Bestimmungsort aufzusuchen. Die von ihm abgehenden Zweige sind folgende:

a) *Rami articulares.* Während der Nervenstamm an der hinteren Seite des Unterkiefergelenkes vorbeigeht, schickt er einige feine Fädchen zur Gelenkkapsel.

b) *Rami communicantes cum faciali.* Zwei ansehnliche sensible Zweige gehen aus der Bahn des *auriculo-temporalis* in die des *facialis* über; dieselben folgen den Zweigen der letztern, um der äussern Haut der Backen-

---

1) Die Angaben Turner's kann ich nach eigenen Beobachtungen bestätigen. Auch experimentelle und pathologische Beobachtungen bei Facialislähmung sprechen für die Abhängigkeit des *musculus buccinator* vom *nervus facialis*.

gegend Empfindungsfäden zuzuführen (Taf. VII Fig. I, 9 und Fig. III, 1 *facialis* und 2, *nervus auriculo-temporalis*).[1])

c) *Nervus meatus auditorii externi* (Taf. VIII Fig. 1, 10). In der Regel gelangen zwei kleinere Zweige zum äusseren Gehörgange. Dieselben durchbrechen die Fasernmasse, welche den Knorpel des äusseren Gehörganges mit der *pars tympanica* des Schläfebeines verbindet. Der eine Zweig verbreitet sich am Boden des Gehörganges, der andere an dessen oberer Wand. Dieser schickt Zweige, welche in der Nähe der Arterien am Hammergriff verlaufen, zum Trommelfell, wo sie sich in Form eines Netzes, unabhängig von den Gefässen, verbreiten. Die Nerven sind in der Trommelfellsubstanz mikroskopisch leichter darstellbar als ihre Abstammung von den gröberen Zweigen. Nachdem die Fortsetzung des *nervus auriculo-temporalis* die Parotis durchbrochen hat, schickt er einige Zweige:

d) *Nervi auriculares anteriores* (Taf. VII Fig. I, 11) zum äusseren Ohre, wo sie an dessen vorderer Abtheilung in der Cutis ihre Verbreitung finden. Mitunter ist es ein grösserer Zweig, welcher am Ohre emporsteigt und sich in untergeordnete Zweige auflöst.

e) *Nervus temporalis superficialis* (Taf. VII Fig. I, 12). Der Endast des *nervus auriculo-temporalis* geht mit der *arteria* und *vena temporalis* aussen am Jochbogen nach der Schläfegegend, wo er sich in mehrere Zweige auflöst, die, in verschiedener Richtung ausstrahlend, in der Haut der *regio temporalis* sich verbreiten.[2]) Unmittelbar über dem Jochbogen ist die Lage des *nervus temporalis* zu den gleichnamigen Gefässen beachtenswerth, weil an dieser Stelle, etwa 3 Linien vor dem Ohre, die Resection desselben ausgeführt wird.

B. Die motorischen Zweige des dritten Astes.

Diese Zweige des *ramus tertius nervi trigemini* gehen zu den Kaumuskeln, von denen sie ihre Namen erhalten haben. Im Verhältniss zu den stark entwickelten Kaumuskeln sind diese Nervenzweige sehr schwach. So z. B. erscheinen die Nerven für die *musculi pterygoidei* kaum so stark, als der *nervus abducens* für den viel schwächeren *musculus rectus externus oculi*.

---

1) Ich habe in meinem Atlas des peripherischen Nervensystems schon die bestimmte Angabe gemacht, dass der *auriculo-temporalis* Zweige zum *nervus facialis* sende. Auch E. Bischoff hat die Beobachtung bestätigt. Die Fig. III der Taf. VII ist dessen ausgezeichneter Preisschrift entnommen.

2) Nach Voigt geht das Verästelungsgebiet des *nervus temporalis* nicht über die *linea parietalis* hinaus.

a) *Nervi temporales profundi* (*ramus temporalis profundus anterior* und *posterior*). An der vorderen Seite des dritten Astes entsteht der *ramus profundus anterior*, der kleinere von beiden; er steigt dicht an der äusseren Fläche des grossen Keilbeinflügels empor, um sich in diesem und vorwiegend in dem Schläfemuskel zu verbreiten.

Der *ramus profundus posterior*, stärker als der vordere, geht aus der lateralen Seite des dritten Astes hervor und läuft an der Schläfenbeinschuppe nach aufwärts. Er verästelt sich mit schwachen Fäden in der Kapsel des Kiefergelenkes und mit stärkeren in dem *musculus temporalis*.

b) *Nervus pterygoideus externus* (Taf. IV Fig. I, 21). Dieser tritt bald nach seinem Ursprung aus dem äussern Theil des dritten Astes in den gleichnamigen Muskel. Oft erscheint er als Zweig des *nervus buccinatorius*.

c) *Nervus pterygoideus internus* (Taf. VIII Fig. I, 11 links). Diesen schwachen Nervenzweig hat man als Fortsetzung des *ganglion oticum* angesehen, weil er, aus der motorischen Wurzel des dritten Astes entsprungen, oft den Ohrknoten durchsetzt. Er steigt gerade nach unten, um in den oberen Rand des *musculus pterygoideus* einzutreten.

d) *Nervus massetericus* (Taf. VII Fig. I, 4). Nachdem der Nerv für den *musculus masseter* gemeinschaftlich mit dem *nervus buccinatorius* seinen Ursprung genommen hat, wendet er sich über dem *musculus pterygoideus* und, begleitet von der gleichnamigen Arterie, tritt er durch die *incisura semilunaris* des Unterkiefers, um in die obere Abtheilung des *musculus masseter* zu gelangen. Auch bei diesem Nerv ist es auffallend, wie schwach derselbe im Vergleich zu dem stark entwickelten Muskel ist.

e) *Nervus mylohyoideus* (Taf. VII Fig. I, 15). Es wurde schon oben erwähnt, dass dieser Muskelnerv anfänglich mit dem sensiblen *nervus alveolaris inferior* vereinigt ist. An dem *foramen maxillare internum* verlässt er den Unterkiefernerv, läuft in dem Periost des *sulcus mylohyoideus*, gedeckt von dem *musculus pterygoideus internus*, nach unten und vorn und verbreitet sich in dem gleichnamigen Muskel, sowie in dem vorderen Bauche des *musculus digastricus*. Bei der Resection des sensiblen *nervus alveolaris* und *lingualis* wird dieser rein motorische Nerv ganz zwecklos mit herausgeschnitten.

f) *Nervus ad tensorem palati mollis* (Taf. VI Fig. I, 18). Dieser schwache Nerv entspringt grösstentheils vom dritten Aste, theilweise auch von dem *ganglion oticum*. Er zieht schräg nach vorn und abwärts und tritt in den Bauch des *musculus tensor veli palatini s. dilatator tubae* ein.

g) *Nervus ad tensorem tympani* (Taf. II Fig. I, 39). Auch dieser dünne Zweig, welcher nur von geübten Anatomen ans Tageslicht gefördert wird,

erhält Verstärkungsfasern aus dem *ganglion oticum*. Er begibt sich schräg nach oben und aussen gegen die *pars petrosa*, um in den *musculus tensor tympani*, bei welchem er sich gewöhnlich in drei feine Fädchen spaltet, an verschiedenen Stellen seines langen Muskelbauches einzutreten.

Ganglion oticum s. Arnoldi.

(Taf. VI Fig. I, 9 u. Fig. III.)

Nur wenige Linien unter dem *foramen ovale* liegt an der innern Seite des dritten Astes ein ovales oder rundliches, oft in mehrere Gruppen getheiltes *ganglion*, welches man wegen seiner Beziehungen zur Paukenhöhle und zu dem schon erwähnten *musculus tensor tympani* „Ohrknoten" „*ganglion oticum*" genannt hat. Der Ohrknoten steht durch die *rami communicantes* mit dem dritten Aste in directer Verbindung. Ich glaube mich überzeugt zu haben, dass sowohl die motorische als auch die sensible Wurzel des *trigeminus* Fäden in dieses *ganglion* sendet. Seine Beziehung zu dem *trigeminus* wäre demnach ähnlich jener der Grenzstrangganglien zu den Rückenmarksnerven. Die sympathischen Nerven, welche in den hinteren unteren Theil des Ohrknotens übergehen, stammen von dem Geflechte, welches die *arteria meningea media* begleitet. Ich fasse das *ganglion oticum* auch als sympathisches *ganglion* auf, welches durch *rami communicantes* mit dem *trigeminus* in Verbindung gesetzt ist.

Die von dem Ohrknoten ausgehenden Zweige sind folgende:

a) *Nervus petrosus superficialis minor* (Taf. VI Fig. I, 11). Dieser kleine oberflächliche Felsenbeinnerv geht aussen und hinten aus dem *ganglion* hervor und gelangt gegen die vordere Fläche der *pars petrosa*, wo er in die innere Mündung des *canaliculus tympanicus* eintritt, um nach dem Promontorium der Paukenhöhle zu gelangen. (S. die Beschreibung des *nervus glossopharyngeus* resp. des *plexus tympanicus*.)

b) Dass das *ganglion* Fäden zum *nervus ad tensorem tympani* sendet, ist schon oben erwähnt.

c) Auch der *nervus ad tensorem palati mollis* erhält vom *ganglion* Verstärkungsfäden.

d) *Rami communicantes* für die *chorda tympani*. Von der unteren Seite des Ohrknotens (Taf. VI Fig. III, 4) gehen mehrere Zweige, welche mitunter kleine Ganglien enthalten, zur Chorda, in welcher die grössere Anzahl einen peripherischen Verlauf nach dem Lingualis und die kleinere einen centralen nach dem Facialis einschlägt. — Jene Fäden, welche vom *ganglion*

oticum ausgehen und durch die *canaliculi sphenoidales* zum *ganglion Gasseri* sich begeben sollen, habe ich häufig vermisst.

Constanter ist die Verbindung des Ohrknotens mit dem *nervus auriculo-temporalis* durch einen Faden, welchen derselbe in die Parotis bringen soll. Man lässt den Faden aus dem *nervus petrosus superficialis minor* abstammen, durch den Ohrknoten hindurchgehen und mit dem *nervus auriculo-temporalis* zur Parotis gelangen. Nicht auf anatomische Untersuchungen gründet sich diese Annahme, sondern auf experimentelle Beobachtungen, hinter denen die mühevoll zu erringenden kleinen Resultate der Anatomen bescheiden zurückstehen müssen.

Siebentes Paar.

Die Gesichtsnerven.

Nervus facialis s. communicans faciei.

(Taf. II Zahl VII, Taf. VIII, 27 und Taf. IX.)

Der Antlitznerv ist seinem Ursprunge nach rein motorischer Natur. Auf seinem Wege durch das Schläfebein tritt er mit einigen Nerven in Verbindung, welche ihm sensible Elemente zuführen. Durch zahlreiche Vivisectionen und durch pathologische Beobachtungen wurde festgestellt, dass der *facialis* bis zur Eintrittstelle in den *canalis Fallopii* nur motorische Fasern führt, dagegen an der Austrittstelle aus dem Canale Empfindungszweige enthält. Mit Ausnahme der Kaumuskeln versorgt der *facialis* alle Muskeln des Gesichtes, die der Schädelbedeckung und des äusseren Ohres. Wird der Nervenstamm durchschnitten, oder werden seine Fasern in Folge pathologischer Veränderungen leitungsunfähig, so tritt Lähmung in den erwähnten Muskeln ein.

Der Antlitznerv entsteht mit zwei Wurzeln, von denen die kleinere ihre Lage zwischen der grossen und dem *nervus acusticus* nimmt und daher *portio intermedia Wrisbergii* genannt wird. (Taf. II Fig. II, 2.)

Der *facialis* geht nach Deiters nicht, wie man bisher annahm, aus einem gemeinschaftlichen *Abducens-* und *Facialis*-Kern am Boden der Rautengrube hervor, sondern an der äusseren Peripherie der *medulla oblongata* aus den Ganglien der *formatio reticularis*. Von hier aus ziehen die Ursprungsfasern im Innern des verlängerten Markes gegen die Mitte des Bodens der Rautengrube, wo sie einen Stamm bilden, der durch eine knieförmige Umbiegung eine Erhöhung erzeugt, welche man früher als Ursprungskern ansah. — Weiterhin laufen die Fasern in schräger Richtung durch die *medulla oblongata* (wie es Taf. I Fig. II, 3 zeigt), um zwischen dem *corpus olivare* und *restiforme* hervorzutreten.

Nachdem sich sämmtliche Bündel der *portio intermedia Wrisbergii* mit dem *facialis* vereinigt haben, gelangt derselbe in einer Rinne des *nervus acusticus* bis zum Grunde des *meatus auditorius internus*, wo er in den *canalis Fallopii* eintritt. Nach kurzem Verlaufe biegt er sich, wie es die Richtung des Canales bedingt, winkelig nach aussen und nach hinten und bildet das Knie „*genu nervi facialis*," welches an seinem *ganglion geniculi* den *nervus petrosus superficialis major* vom *Vidianus* aufnimmt. Die Annahme, dass in das *ganglion geniculi* sich vorwiegend die *portio intermedia* einsenke, ist mit anatomischen Hilfsmitteln nicht leicht zu begründen.

1) *Nervus petrosus superficialis major.*

(Taf. V Fig. I, 45, 19, Fig. IV, 4, 5.)

Dieser Nervenzweig stellt die obere Abtheilung des *nervus Vidianus* dar. Auf der vorderen Felsenbeinfläche zeigt er eine geflechtartige Anordnung und seine Fasern treten durch den *hiatus canalis Fallopii* zum *ganglion geniculi*, welches die Spitze des Kniees einnimmt. Die einzelnen Bündel können mit Hilfe des Mikroskops nicht über das *ganglion geniculi* hinaus verfolgt werden, aber dennoch nimmt man an, dass in dem *petrosus superficialis major* Fasern vom *facialis* zum *Vidianus* und umgekehrt verlaufen.

In dem *canalis Fallopii* ist der *facialis* von einer starken Scheide umhüllt. Anfänglich nimmt er seine Lage in der Nähe der oberen Paukenhöhlenwand, dann nach hinten vom ovalen Fenster, wo der Fallopische Canal eine in der Paukenhöhle sichtbare Hervorragung erzeugt und nur durch eine ganz dünne Knochenwand von ihr abgegrenzt ist.[1]) Von dieser Stelle aus steigt der *facialis* im *canalis Fallopii* gerade nach abwärts, um aus dem *foramen stylomastoideum* hervorzutreten. Innerhalb des *canalis Fallopii* gibt er ab den

2) *Nervulus stapedius.*

(Taf. VIII Fig. I, 27.)

Während der *nervus facialis* an der *eminentia pyramidalis* vorbeigeht, schickt er einen kleinen Nervenzweig zu dem in derselben entspringenden *musculus stapedius.*

In dem unteren Drittel des *canalis Fallopii* geht der *facialis* meistens eine Verbindung mit dem *ramus auricularis nervi vagi* ein. Durch diese

1) Die nahe anatomische Beziehung des *nervus facialis* zur Paukenhöhle ist in pathologischer Beziehung von der grössten Wichtigkeit. Die Functionsstörungen im Gebiete des *facialis* sind häufig durch krankhafte Vorgänge in der Paukenhöhle hervorgerufen.

Verbindung können nach E. Bischoff Fasern aus dem *auricularis vagi* in die peripherische Bahn des *facialis* und aus diesem Fasern nach dem *vagus* gelangen. Die Verbindung des *auricularis vagi* mit dem *facialis* fehlt mitunter vollständig.

3) *Chorda tympani.*

Kurz bevor der *facialis* den *canalis Fallopii* verlässt, geht die Paukensaite, *chorda tympani*, von ihm ab, welche Taf. VIII Fig. I, 28 übersichtlich abgebildet ist. Dieselbe wird als Fortsetzung der *portio intermedia Wrisbergii* angesehen.[1]) — Die Paukensaite geht vorwiegend aus dem centralen Theile des *facialis* hervor; sie führt aber auch Fasern, welche in die peripherische Bahn des *facialis* übergehen. Unter einem zum *facialis* spitzen Winkel steigt sie in dem *canaliculus chordae* rückläufig gegen die Paukenhöhle empor, wo sie, von deren Schleimhaut überkleidet, zwischen Hammer und Ambos über der Sehne des *musculus tensor tympani* hindurch geht, um durch die *fissura Glaseri* an der vorderen Paukenhöhlenwand hervorzutreten und zum *ligualis* zu gelangen.[2]) (S. die Beschreibung des *lingualis* pag. 30.)

An der Austrittstelle des *nervus facialis* aus dem *foramen stylomastoideum* findet er zwischen dem Unterkiefer, dem Griffelfortsatz und der *pars mastoidea* die *glandula parotis*; diese durchbricht er und begibt sich zu seinem Verbreitungsbezirke. Um in die einzelnen Muskeln des Schädeldaches, des äussern Ohres und des Gesichtes zu gelangen, strahlen seine zahlreichen Aeste in verschiedenen Richtungen aus. Sein erster Zweig unter dem *foramen stylomastoideum* ist der nach hinten und oben verlaufende

4) *Nervus auricularis posterior profundus.*

(Taf. IX Fig. I, 2.)

Der hintere Ohrnerv geht in leichtem Bogen auf der *pars mastoidea* nach hinten und verbreitet sich im *musculus occipitalis*, *retrahens auriculae* und in den kleineren Muskeln der Ohrmuschel. Ich habe eine Anastomose mit dem *nervus auricularis magnus* wahrgenommen.

5) *Ramus digastricus.*

Ein schwacher Zweig geht gleich unter dem *foramen stylo-mastoideum* aus dem Stamme hervor und senkt sich in den hinteren Bauch des *musculus digastricus*.

---

1) Mit unsern jetzigen anatomischen Hilfsmitteln ist es unmöglich, die directe Fortsetzung der *portio intermedia Wrisbergii* in die *chorda tympani* nachzuweisen.

2) In Folge meiner vielfachen Beschäftigung mit dem Gehörorgan hatte ich specielles Interesse für die Beziehungen der Chorda zum Trommelfell, konnte jedoch nie die von Valentin beschriebenen Zweige, die zum Trommelfell gehen sollen, auffinden.

6) *Ramus styloideus.*

Ein feiner langer Faden, welcher entweder aus dem vorigen Zweige oder aus dem Stamme des *facialis* entspringt, gelangt zu dem gleichnamigen Muskel.

Pes anserinus major.

Während der *facialis* durch die Ohrspeicheldrüse geht, zerfällt er in mehrere untergeordnete Zweige, welche man mit dem Namen „grosser Gänsefuss" (*pes anserinus major*) bezeichnet oder auch *plexus parotideus* nennt. Schon vorher nimmt er sensible Fasern aus dem *nervus auricularis magnus*, sowie die sensiblen *rami communicantes* vom *nervus auriculo-temporalis* auf. Aus dem *plexus parotideus* gehen hervor:

a) Die *nervi temporales* (Taf. IX Fig. I, 8). Die oberen Zweige des *facialis* gelangen an dem Rand der Parotis hervor und gehen über den *arcus zygomaticus* schräg nach oben gegen die vordere Schläfe- und die Stirngegend, wo sie sich mit dem *nervus temporalis superficialis* und mit dem *nervus frontalis* vereinigen und in dem *musculus frontalis* sowie in dem *corrugator supercilii* verbreiten. Auch die kleineren Muskeln an der vorderen Seite des äusseren Ohres erhalten Fäden von diesen Zweigen. An dem Seitenrande des *musculus orbicularis palpebrarum* sind dieselben netzartig mit einander verbunden.

b) *Nervi zygomatici* (Taf. IX Fig. I, 9). Durch den oberen dünnen Theil der Parotis gelangen einige Nerven in Begleitung der *arteria transversa faciei* gegen die Wangengegend, wo sie mit den Endfasern des *nervus subcutaneus malae* anastomosiren und schliesslich in den *musculus orbicularis palpebrarum* eintreten.

c) *Nervi buccales* (Taf. IX Fig. I, 10). Diese Nerven gehen mehr oder weniger in der Richtung des *ductus Stenonianus* in horizontaler Richtung nach innen und strahlen gegen die *regio infraorbitalis* und *buccalis* aus. Die oberen Zweige versorgen den *musculus zygomaticus major* und *minor*, die Muskeln der Oberlippe und der äusseren Nase. Auch gehen dieselben Verbindungen mit dem *nervus infraorbitalis* ein. Die unteren Zweige gelangen am vorderen Rande des *masseter* gegen den *musculus buccinator*, dessen Muskelfasern sie versorgen.

Die Anastomose mit dem *nervus buccinatorius* hat den Zweck, die Fasern des Facialis zum *buccinator* zu bringen. Bei Lähmung des *nervus facialis* können die Kranken den Bissen, wenn er zwischen die Zähne und die Backenschleimhaut gelangt, wegen Lähmung des *musculus buccinator* nicht in die innere Mundhöhle zurückbringen.

d) *Nervus marginalis s. ramus subcutaneus maxillae inferioris* (Taf. IX Fig. I, 12). Derselbe nimmt seinen Weg über den unteren Theil des *masseter* und längs des Randes des Unterkieferkörpers. Er kreuzt die in's Antlitz emporsteigenden Gefässe, verbindet sich mit dem *nervus mentalis* und verbreitet sich in den Muskeln des Kinnes und der Unterlippe.

e) *Nervus subcutaneus colli superior* (Taf. IX Fig. I, 12). Der obere subcutane Nerv des Halses steigt nahe am Unterkieferwinkel nach unten, vereinigt sich mit dem *nervus subcutaneus colli medius* und verbreitet sich in der oberen Abtheilung des *platisma myoides.*

Aus der Anastomose mit dem *nervus subcutaneus colli medius* empfängt der Halszweig des Facialis die sensiblen Hautzweige für die *regio submaxillaris.*

Achtes Paar.

Die Gehörnerven.

Nervi acustici s. auditorii.

(S. Taf. II Fig. I, II u. III, sowie Taf. XIII Fig. VI.)

Der Gehörnerv wurde von den alten Anatomen in Verbindung mit dem *nervus facialis* als siebentes Paar beschrieben. Den Facialis nannten sie *portio dura* und den *acusticus: portio mollis paris septimi.*

Seit Sömmering werden die beiden Nerven, welche ihren Verbreitungsbezirken und ihren Functionen nach so wesentlich von einander verschieden sind, als siebentes und achtes Paar beschrieben.

Der *nervus acusticus* entspringt nur zum Theil aus den *striae medullares* der Rautengrube. Die Mehrzahl seiner Fasern geht aus dem seitlichen sensiblen System der grauen Masse des verlängerten Markes hervor. Nach Deiters nehmen sogar die *striae medullares* ihren Anfang in den sensiblen Regionen der grauen Masse der *medulla oblongata.* — Der Acusticus durchsetzt das *crus cerebelli* und tritt vor dem *nervus glossopharyngeus*, in der Nähe des hinteren Brückenrandes, aus dem verlängerten Marke hervor. Die grossen Ganglienzellen, welche in Taf. I Fig. II zwischen 4 und 6 abgebildet sind und von denen man früher den Gehörnerv abgeleitet hat, sollen nach Deiters keine Beziehung zu demselben haben.

In Begleitung des *nervus facialis*, den er in einer Rinne aufnimmt, gelangt er unter der Flocke der Kleinhirnhemisphäre gegen den *meatus auditorius internus*, in dessen Grund er in den *nervus vestibuli* und *nervus cochleae* zerfällt. In dem Stamme des *nervus acusticus* hat Stannius Ganglienzellen beobachtet.

1) *Nervus vestibuli.*

(S. Taf. II, Fig. I, Zahl 8 und Fig. III.)[1])

Der kleinere Vorhofsnerv gelangt im Grunde des inneren Gehörganges durch die laterale hintere Abtheilung der feinen Oeffnungen (*maculae cribrosae*) in den Vorhof. Die einzelnen Zweige, welche aus ihm hervorgehen, sind für das Vorhofsäckchen und die drei Ampullen, in deren Wände sie sich verästeln, bestimmt.

Der *nervus sacculari s major* findet nach seinem Durchtritt durch die *macula cribrosa* das halbelliptische Säckchen an der medialen Vorhofswand anliegend und indem er nur in der inneren Wand sich auflöst, erzeugt er eine scharf begrenzte weissliche Stelle, wo das Epithel eine eigenthümliche Beschaffenheit darbietet und zu den Primitivfasern in näherer Beziehung steht.

Aus dem *nervus vestibuli* gehen noch drei Zweige für die Ampullen hervor. Sie werden nach den Ampullen, zu denen sie sich begeben, genannt: *Nervus ampullaris externus, nervus ampullaris inferior* und *nervus ampullaris superior.*

2) *Nervus cochleae.*

(Taf. XIII Fig. VI.)

Der stärkere Schneckennerv tritt in die spiralförmig angeordneten Oeffnungen der Schneckenbasis, welche die innere Abtheilung des *porus acusticus internus* einnimmt, ein, gibt den Zweig für das runde Säckchen, *nervus sacculari s minor,* ab und durchzieht in etwas spiralförmiger Richtung und geflechtartiger Anordnung die Säule der Schnecke. Die einzelnen Zweige setzen sich im *canalis ganglionaris* mit Ganglienzellen in Verbindung und aus diesen gehen erst die Fasern hervor, welche zwischen den beiden Lamellen der knöchernen Spiralplatte nach der *scala media* der Schnecke verlaufen, wo sie höchst wahrscheinlich zu dem Corti'schen Organe in näherer Beziehung stehen.

Ueber die Endigungsweise der Schneckennerven differiren die Meinungen der Forscher bezüglich der wesentlichsten Punkte. Für die Nerven des Vorhofes ist durch Max Schultze bestimmt erwiesen, dass dieselben die Säckchenwand und die Ampullenleisten durchbrechen und in eigenthümlicher

---

1) Die Nerven für das häutige Labyrinth sind in Fig. III leider nicht genau nach dem von mir entworfenen Schema ausgeführt. Der *nervus sacculari s minor* sollte aus dem *nervus cochleae* hervorgehen. Die Zeichnung wurde mittelst der *camera lucida* nach einem meiner Präparate angefertigt.

Weise zu dem cylindrischen Epithel der genannten Stellen, über welches sie nicht hinausgehen, in Zusammenhang stehen. Nachdem sie durch die häutige Wand des Vorhofes oder die der Ampulla hindurchgetreten sind, theilen sie sich dichotomisch in sehr feine Fäserchen, welche, nach Max Schultze, wahrscheinlich in eigenthümliche Zellen mit Fortsätzen übergehen, die zwischen den Epithelzellen gelagert sind. Dieselben werden als die peripherischen Endapparate des Acusticus angesehen. Die geschichteten Zellen erscheinen gelblich gefärbt, und an ihren inneren Enden tragen sie lange steife Härchen (Gehörhaare), welche von der Labyrinthflüssigkeit umspült werden. Nach Schultze sind die Gehörhaare die directen Fortsetzungen der Axencylinder.

Neuntes Paar.

Die Zungenschlundkopfnerven.

Nervi glossopharyngei.

Dem Zungenschlundkopfnerv schreibt man motorische und sensible Eigenschaften zu. Ueber das Vorhandensein sensibler Zweige in seiner Bahn herrscht noch keine absolute Gewissheit. Würde die Ausbreitung des *nervus glossopharyngeus* in der ganzen Zungenschleimhaut nachgewiesen, so könnte der *ramus lingualis* nicht mehr, sondern nur der *glossopharyngeus* als Geschmacksnerv in Anspruch genommen werden. Die Vivisectionen, welche den Beweis liefern sollten, dass der Zungenschlundkopfnerv und der Lingualis (Chorda) Geschmacksempfindungen vermitteln, sind nicht in allen Beziehungen untrüglich.[1]) Ich habe mich überzeugt, dass der Zungenast des Glossopharyngeus einen viel ausgedehnteren Verbreitungsbezirk hat, als man bisher annahm.

Der Glossopharyngeus entspringt nicht allein am Boden der Rautengrube, sondern nach Deiters auch aus der gemischten *substantia reticularis* der seitlichen Partie des verlängerten Markes. Die Ursprungsfasern gehen nicht in gerader Richtung, sondern in complicirten Drehungen durch das verlängerte Mark, um an dessen *sulcus lateralis medius* hervorzutreten. Die Bündel laufen sodann unter der Flocke gegen das *foramen jugulare* und gelangen in einer eigenen Scheide der *dura mater* nach aussen. In der oberen Abtheilung der Jugularöffnung ist das zuweilen fehlende *ganglion jugulare* in die Fasern des *glossopharyngeus* eingelagert. Sobald er das

1) Nach den Beobachtungen von Ludwig und Rahn erzeugt der *nervus glossopharyngeus* auf reflectorischem Wege vermehrte Speichelsecretion. Reizten die genannten Forscher den centralen Stumpf des durchschnittenen Nervenstammes, so erhielten sie durch Vermittelung des Facialis vermehrte Speichelsecretion.

foramen jugulare passirt hat, wird sein ganzer Stamm abermals von Ganglienzellen durchsetzt, welche das in der *fossula petrosa* der unteren Felsenbeinfläche gelegene *ganglion petrosum* bilden. Dasselbe ist durch einen Faden mit dem spindelförmigen oberen Halsganglion des Sympathicus in Verbindung gesetzt.

Die einzelnen Aeste des *glossopharyngeus* sind folgende:

1) *Nervus tympanicus s. Jacobsonii.*

Dieser Nerv geht aus der oberen Seite des *ganglion petrosum* hervor. Er gelangt durch die untere Abtheilung des *canaliculus tympanicus* zum *promontorium* der Paukenhöhle, wo er seine Lage in dem *sulcus promontorii* einnimmt und mit dem von oben kommenden *nervus petrosus superficialis minor* sich vereinigt (Taf. V Fig. IV, 2, 6, 7).

Indem die *nervuli carotico-tympanici* (Taf. V Fig. I, 36, Fig. IV, 8) aus dem sympathischen Geflechte, welches die *carotis cerebralis* nach der Schädelhöhle begleitet, durch die gleichnamigen Kanälchen theilweise zum *nervus tympanicus* gelangen, und der *nervus Jacobsonii* mehrere feine Zweige zur Schleimhaut und zu den Labyrinthöffnungen (*foramen ovale* und *rotundum*) abschickt, entsteht ein Geflecht, welches man *plexus tympanicus* oder *Jacobsonii* benennt.

2) *Plexus tympanicus s. Jacobsonii.*

In diesem Geflechte bieten die von verschiedenen Nerven abstammenden Zweige folgendes Verhalten dar:

Wie schon früher gesagt, ist der von dem Glossopharyngeus zum Plexus gelangende *nervus Jacobsonii* der stärkste; jedoch ist die Auffassung der französischen Anatomen, welche das Paukengeflecht als peripherische Ausstrahlung des Glossopharyngeus beschreiben, nicht richtig. Ebenso wie im *nervus Jacobsonii* Zweige vom *ganglion petrosum* gegen das *promontorium* verlaufen, so gelangen auch Fäden im *nervus petrosus superficialis minor* aus dem *ganglion oticum* zum Paukenhöhlengeflechte. Die aus dieser Nervenschlinge peripherisch abgehenden Zweige, welche zum ovalen und runden Fenster, sowie zur Schleimhaut der Paukenhöhle sich begeben, stammen von beiden Bahnen ab. Eine Anzahl Fasern bleibt nach E. Bischoff in der Schlinge und setzt das *ganglion oticum* mit dem *ganglion petrosum* in gegenseitige Verbindung. Die sympathischen Zweige (*nervi carotico-tympanici*), welche aus dem carotischen Geflechte abstammen, gehen grösstentheils in die Schleimhaut der Paukenhöhle und der *tuba Eustachii* über. An der Umbiegungsstelle des *petrosus superficialis minor*

hat E. Bischoff ein grösseres, mit freiem Auge sichtbares Ganglion beobachtet, wie denn auch der ganze *plexus tympanicus* an vielen Stellen von kleinen mikroskopischen Ganglien durchsetzt ist. Eine Controverse besteht gegenwärtig noch über die Anastomose zwischen dem *petrosus superficialis minor* und dem *major*. Während Beck und Bischoff die Verbindung negiren, hat kürzlich W. Krause sich bemüht, dieselbe wieder in ihre Rechte einzusetzen.[1]) Die Nerven, welche vom *plexus tympanicus* in die *tuba Eustachii* gelangen, behalten eine geflechtartige Anordnung bei und in den Nervennetzen der Schleimdrüsen habe ich zahlreiche Gangliengruppen wahrgenommen. Unmittelbar unter der Schädelbasis geht der Glossopharyngeus eine Anastomose mit dem Vagus ein, in welcher diesem letzteren Fasern von jenem zugeführt werden. — Vor Abgabe der Schlundkopfäste schickt der Zungenschlundkopfnerv einen Zweig schräg nach aussen und abwärts (Taf. VI Fig. I, 20), welcher gemeinschaftlich mit einem Aestchen des Facialis in den hinteren Bauch des *musculus digastricus maxillae inferioris* eintritt.

3) *Rami pharyngei.*

An der seitlichen Wand der oberen Abtheilung des Schlundkopfes gelangen einige Zweige, in Verbindung mit Aesten aus dem Vagus und Sympathicus, zu dem *musculus constrictor pharyngis superior* und *medius*. Auch die Schleimhaut soll von diesen Aestchen sensible Zweige erhalten. Nach Abgabe derselben zieht der Stamm an der äusseren Seite des *musculus stylopharyngeus*, dem er den *ramus stylopharyngeus*[2]) ertheilt, nach abwärts, durchbohrt das untere Ende des Muskels, und gibt einen *ramus tonsillaris* zur Mandel, um sich dann gegen die Zunge hin fortzusetzen.

4) *Ramus lingualis nervi glossopharyngei.*

Der Zungenast ist von intensiv weisser Farbe, und er erscheint als die nur ein wenig dünner gewordene Fortsetzung des Stammes. Durch Abgabe der schwachen *rami pharyngei* hat er nur wenig an Stärke abgenommen. An der Zungenwurzel angekommen, nimmt er seine Lage unmittelbar unter der Schleimhaut und ertheilt dem gefalteten Ueberzug der vorderen Kehldeckelfläche mehrere Zweige. Nach der gangbaren Angabe über seine Ausbreitung in der Zunge gelangt er nicht über die *papillae circumvallatae*

1) Die von E. Bischoff angefertigten Präparate über diese Anastomose, welche ich fast alle gesehen habe, sprechen entschieden gegen die Existenz derselben.

2) Ich habe die Wahrnehmung gemacht, dass Zweige aus dem Facialis in den Stamm des Glossopharyngeus übergehen, und es ist mir nicht unwahrscheinlich, dass der *ramus stylopharyngeus* in vielen Fällen nachweisbar aus dem Facialis abstammt.

hinaus. Ich habe die Verästelung des *ramus lingualis* weit über die Grenzen der genannten Drüsen verfolgt. Vorerst kann ich mittheilen, dass er in den hinteren zwei Drittheilen der Zungenschleimhaut seine Verbreitung findet, und ich glaube, dass er noch weiter nach vorn gegen die Zungenspitze geht, weil ich bei meinen bisherigen Untersuchungen noch nicht die letzten feinsten Endzweige vor mir hatte.

An den Endzweigen des Glossopharyngeus in der Zungenschleimhaut sitzen die von Remak entdeckten kleinen Gangliengruppen, welche möglicherweise bei der Geschmacksempfindung eine wichtige Rolle spielen.

Nach den bisherigen Anschauungen werden die Zungenpapillen von den Aestchen des Lingualis versorgt. Zufolge dem vorhin über den Verbreitungsbezirk des Glossopharyngeus Mitgetheilten dürfte jedoch die Vermuthung begründet sein, dass die Zungenpapillen auch Aeste von dem neunten Gehirnnervenpaare erhalten. Die Endzweige sämmtlicher Zungennerven haben unter der Schleimhaut eine netzförmige Anordnung. Aus den einzelnen Netzen treten die feinen Aestchen für die Zungenpapillen hervor und gehen nach Krause in den *papillae fungiformes* in die Endkolben (S. Taf. VIII Fig. II) über.

Zehntes Paar.

Die herumschweifenden oder Lungenmagennerven.

Nervi vagi s. pneumogastrici.

(Taf. XI, XII und XIII Fig. I.)

In den beiden Namen, welche man dem interessanten zehnten Gehirnnerven beigelegt hat, ist dessen ausgedehnter Verbreitungsbezirk ausgedrückt. Eine grosse Anzahl lebenswichtiger Organe steht unter dem Einfluss des Vagus. Der herumschweifende oder Lungen-Magennerv entsendet Zweige in die Schädelhöhle, zu dem äusseren Ohre, zu dem Schlund- und Kehlkopfe, zu der Luft- und Speiseröhre, zum Herzen, zur Lunge und zum Magen (daher sein Name *pneumogastricus*), zur Leber, Milz, zur Nebenniere und zum Pankreas.

Als Folge der Vereinigung des Vagus mit dem sympathischen Geflechte nimmt man an, dass derselbe auch zu dem Dünndarme und den Nieren in näherer Beziehung steht.

Die Verbreitung dieses grossen Nervenstammes in den verschiedenartigsten Organen geht Hand in Hand mit der Mannigfaltigkeit der von ihm abhängigen Functionen. Man schreibt demselben motorische und sensitive Eigenschaften zu; er regulirt die Herzthätigkeit, beherrscht die Stimmbildung, steht in Beziehung zum Centrum der Athembewegung, beeinflusst die Ernährung der Lunge, soll reflectorisch auf die Absonderung der Unterkieferdrüse wirken, vermittelt Hunger- und Durstgefühl, wirkt ein auf die Magensecretion und hat endlich Antheil an der Zuckerbildung in der Leber.

Die motorischen Eigenschaften des Vagus machen sich im Schlundkopf und im Gaumensegel, in der Speise- und Luftröhre, sowie auch in dem Magen und dem Dünndarme bemerkbar. Die Sensibilität der Schleim-

haut des Kehlkopfes und der Luftröhre ist gleichfalls vom *nervus vagus* abhängig.[1])

Der Ursprung dieses Nerven findet sich am Boden der Rautengrube, in einer Zellenmasse, die man „Vaguskern" genannt hat (Taf. I Fig. III, 3). Die Ursprungsfasern hängen nach Deiters mit jener *substantia reticularis* des verlängerten Markes zusammen, welcher schon bei Beschreibung des Glossopharyngeus Erwähnung geschah.

Die einzelnen Ursprungsbündel erscheinen, nachdem sie zwischen den Faserzügen des *corpus restiforme* durchgetreten sind, in der Seitenfurche der *medulla oblongata*, und von hier aus nehmen die 15—18 Bündel, welche von der *pia mater* überzogen sind, ihre Richtung gegen die innere Abtheilung des *foramen jugulare* (Taf. XI, 27), wo sie die Lage zwischen *glossopharyngeus* und *accessorius Willisii* beibehalten. In dem *foramen jugulare* wird die grösste Anzahl der Fasern des Vagus von den Zellen des *ganglion jugulare* durchsetzt. Von diesem Ganglion geht der von Arnold sen. entdeckte kleine Zweig:

1) *nervus recurrens s. meningeus posterior*

nach der Schädelhöhle.

Derselbe enthält nach meinen Wahrnehmungen auch sympathische Elemente, welche man bisher als einen Zweig, der das *ganglion cervicale supremum nervi sympathici* mit dem *ganglion jugulare nervi vagi* in Verbindung setzen soll, beschrieben hat. Der *nervus recurrens* verästelt sich in der harten Hirnhaut und im *sinus transversus* der hinteren Schädelgrube (Taf. II hinter *C* rechts).

Der zweite vom *nervus vagus* abstammende Zweig ist

2) der *ramus auricularis nervi vagi s. Arnoldi.*

Dieser Nerv erhält stetig einen Verstärkungszweig aus dem *ganglion petrosum* des *glossopharyngeus* (Taf. XIII Fig. I, 45). Die beiden Wurzeln, zu einem Stämmchen vereinigt, gelangen in die in der *fossa jugularis* befindliche Oeffnung des *canaliculus mastoideus s. Arnoldi* und in diesem läuft der Nerv in einem nach aufwärts convexen Bogen nach der *fissura tympanomastoidea*, um sich im äusseren Gehörgange zu verästeln.

Während der *nervus auricularis vagi* am *canalis Fallopii* vorbeizieht, tritt er mit dem *nervus facialis* in der Art in Verbindung, dass Zweige aus dem *facialis* in den *auricularis vagi* und aus dem letzteren zum Vagus ge-

---

1) Diese kurzen Andeutungen sollen dem Anfänger ein Wink sein, sich gründlich mit der Anatomie des Vagus zu beschäftigen.

langen (Taf. IX Fig. II, 3, 5, 7). Die ersteren nehmen den Weg vom *facialis* durch den *auricularis vagi* nach den peripherischen Bahnen des Vagus. Nach E. Bischoff begeben sich am häufigsten in der erwähnten Anastomose Elemente des *auricularis vagi* in die peripherische Bahn des *facialis*, woraus zu folgern ist, dass der Ohrast des Vagus oft mit den Bahnen des *facialis* seinen Bestimmungsort aufsucht.

3) Bevor der Vagus aus dem *foramen jugulare* hervorgetreten ist, geht er eine starke Anastomose mit dem *nervus accessorius Willisii* ein (Taf. V Fig. V).

Nach der bisherigen Auffassung sollten durch diese Anastomose dem *vagus* die motorischen Zweige des *accessorius* zugeführt werden. An einigen meiner Präparate konnte man erkennen, dass die Verbindung der beiden Nerven unter sich nicht so einfach ist, denn ich hatte Objecte unter den Händen, wonach es schien, als gehe der *vagus* mit einzelnen Bündeln in den *accessorius* über. Bei einem genaueren Studium dieser Anastomose fand sich, dass sowohl Zweige aus dem *accessorius* in den *vagus*, als aus diesem in jenen gelangen. Die aus dem *accessorius* abstammenden Bündel vereinigen sich mit den *rami glossopharyngei* und verbreiten sich mit diesen in den Schlundkopfmuskeln.

Der von Hyrtl u. A. eingeführten Eintheilung des Vagus in den Hals-, Brust- und Bauchtheil schliesse auch ich mich an.

A. Halstheil des *nervus vagus*.

Am Halse folgt der *nervus vagus* dem Verlaufe der *vena jugularis* und der *carotis*. Er liegt von der Schädelbasis an bis zur oberen Brustapertur in der hinteren Rinne zwischen diesen beiden grossen Gefässstämmen. Oberhalb des Kehlkopfes läuft er zwischen der *carotis cerebralis* und der *vena jugularis interna* und von dem Kehlkopfe an nach abwärts nimmt er die Lage in der hinteren Rinne zwischen *carotis communis* und *vena jugularis communis* innerhalb der gemeinsamen Gefässscheide ein.

Gleich nach seinem Austritte aus dem *foramen jugulare* entsteht durch Auflockerung und geflechtartige Anordnung seiner Bündel, in welche Ganglien-gruppen eingestreut sind, eine Anschwellung, *plexus nodosus s. ganglio-formis* (Taf. XII Fig. II) genannt. Derselbe ist 2 — 3‴ lang und ohne scharfe Grenze setzt er sich in den etwas dünner werdenden Stamm fort. Die geflechtartige Anordnung der Bündel behält der *nervus vagus* bis zu seinem peripherischen Verbreitungsbezirke bei. Diese Geflechtbildung in dem Stamme des Vagus ist nichts Eigenthümliches, denn man findet dieselbe auch in anderen Gehirn- und Rückenmarksnerven, wohl aber ist, wie Kollmann gezeigt hat, das Ueberwiegen des Bindegewebes im Verhältnisse zur Zahl

der Nervenprimitivfasern eine dem Vagus eigenthümliche Anordnung. In dieser Beziehung zeigt der Vagus Verwandtschaft mit dem Sympathicus, welcher auch mehr als die übrigen Gehirn- und Rückenmarksnerven in reichliches Bindegewebe eingehüllt ist.

In der Anastomose des Vagus mit dem Hypoglossus werden wahrscheinlich dem letzteren Fäden aus dem ersteren zugeführt. Häufig ist die Verbindung nur eine scheinbare. Auch mit den oberen Rückenmarksnerven steht der Vagus in Verbindung.

Nachdem er durch eine Anastomose mit dem Sympathicus Zweige aufgenommen hat, sendet er zum Pharynx zwei ansehnliche Fäden:

1) *Rami pharyngei,*

welche sich mit dem *plexus pharyngeus* vereinigen.

a. *Ramus pharyngeus superior.* Derselbe entspringt gleich nach dem Austritte des Vagus aus dem *foramen jugulare.* Mitunter sieht man feine Fäden des *nervus accessorius Willisii* in den oberen Schlundkopfnerven übergehen. Im Verein mit Aestchen aus dem *glossopharyngeus* und dem *sympathicus* bildet er jenen Theil des *plexus pharyngeus,* welcher den *constrictor pharyngis superior* versorgt. Seine Endzweige gelangen bis in das Gaumensegel und breiten sich in dem *musculus azygos uvulae* und im *musculus levator veli palatini* aus. Ob der *vagus* oder der *accessorius* die motorischen Zweige in den Schlundkopfschnürer abgibt, ist noch nicht zu definitiver Entscheidung gebracht.

b. *Ramus pharyngeus inferior.* Aus der mittleren Abtheilung des Knotengeflechtes geht ein Zweig hervor, welcher ebenso wie der erstere zwischen *carotis externa* und *interna* nach dem Schlundkopfe gelangt, wo er sich in das Pharynxgeflecht einsenkt. Man leitet aus ihm motorische Zweige für den *constrictor pharyngis medius* und sensible Zweige für die Schlundkopfschleimhaut ab. In dem erwähnten *plexus pharyngeus* findet man mehrere kleine Ganglien eingestreut.

2) *Nervus laryngeus superior.*

(Taf. XIII Fig. I.)

Der obere Kehlkopfnerv wird aus dem unteren Theile des *plexus ganglioformis* entsendet, erhält Verstärkungsfäden vom Sympathicus, läuft schräg nach unten und innen und gelangt an der inneren Seite des Theilungswinkels der *carotis communis* vorbei, um die Seitenfläche des Kehlkopfes zu erreichen. Hier angekommen zerfällt er in den schwachen *ramus externus* und den stärkeren *ramus internus.*

a) *Ramus externus laryngei superioris.* Derselbe stellt ein dünnes Aestchen dar, welches an der Seite des *constrictor pharyngis inferior*, diesem Fäden mittheilend, herabsteigt, auch mitunter zwischen den Fasern des genannten Muskels hindurchgeht, um in dem *musculus cricothyreoideus* seine Verbreitung zu finden. Ich habe sehr oft wahrgenommen, dass er feine Fäden zur Schilddrüse entsendet.

b) *Ramus internus nervi laryngei superioris.* Dieser stärkere Ast bildet die Fortsetzung des Stammes. In Begleitung der gleichnamigen Gefässe gelangt er zwischen Schildknorpel und grossem Zungenbeinhorn in das Innere des Kehlkopfes, in welchem er die Schleimhaut faltenartig emporhebt (*plica nervi laryngei* nach Hyrtl). Gleich beim Eintritt in den Kehlkopf theilt er sich dichotomisch in zahlreiche Zweige, deren Mehrzahl für die Schleimhaut bestimmt ist. An dem oberhalb der Stimmritze zum Kehldeckel verlaufenden Zweige hat Remack kleine Ganglien beobachtet, die sowohl an grösseren Stämmchen als auch an ihren feineren Ramificationen sich vorfinden. Der nach unten ziehende Endzweig des *laryngeus superior* geht ständig eine Anastomose mit dem *laryngeus inferior* ein. Von den Binnenmuskeln des Kehlkopfes werden nur der *musculus arytaenoideus transversus* und *ary-epiglotticus* von ihm versorgt.

3) *Rami cardiaci nervi vagi.*

Die verhältnissmässig feinen Herzäste des *vagus* gehen von verschiedenen Stellen seines Halstheiles aus. Nach ihrer Abgangsstelle werden sie als *nervi cardiaci superiores, medii* und *inferiores* bezeichnet.

a) Die oberen Herznerven gehen so ziemlich in gleicher Höhe mit dem unteren Schildknorpelrande aus dem Vagus-Stamme hervor, vereinigen sich bald hierauf mit den *rami cardiaci* vom Sympathicus und gelangen an der Seite und der vorderen Fläche der *carotis communis* nach den grossen Gefässstämmen in der Brusthöhle.

b) *Rami cardiaci medii.* Dieselben entspringen aus dem Vagus-Stamme etwas tiefer abwärts als die ersteren, laufen an der *carotis* nach unten und vereinigen sich mit den *rami cardiaci superiores* und den etwas tiefer vom *vagus* entstehenden

c) *rami cardiaci inferiores*, welche, im Vereine mit Zweigen aus dem Sympathicus, an den grossen Gefässstämmen in der Brusthöhle zum Herzen gelangen. Die unteren Herzäste sind stärker als die oberen; sie ziehen theils hinter, theils vor der *arteria subclavia* in die Brusthöhle. An den Kranzgefässen des Herzens bilden die Vagus- und Sympathicuszweige ansehnliche Geflechte, welche sich, den Arterien folgend, in der Muskelsubstanz

des Herzens verästeln. Zahlreiche Ganglien sind in die Scheidewand der Vorkammern eingelegt.

B. Brusttheil des *nervus vagus*.

(Taf. X, 17, 18, 41 und Taf. XI, 38, 39, 40.)

Nachdem der *nervus vagus* in dem Theilungswinkel des *truncus anonymus* rechterseits und in dem Winkel zwischen der Carotis und Subclavia linkerseits in die Brusthöhle gelangt ist, gibt er den ansehnlichen unteren Kehlkopfsnerv ab.

1) *Nervus laryngeus inferior s. recurrens vagi.*

Derselbe schlingt sich rechterseits um die *arteria subclavia* (Taf. X Nr. 19) und linkerseits um den *arcus aortae* nach aufwärts (Taf. XI, 36). Er wendet sich gegen die Luft- und Speiseröhre und läuft in der Rinne zwischen beiden nach dem Kehlkopfe. Die zur Luft- und Speiseröhre gelangenden Zweige, nämlich: *rami tracheales* und *oesophagei superiores* sind ziemlich zahlreich und geflechtartig angeordnet. Der Endast des *nervus laryngeus inferior* tritt hinter dem unteren Horne des Schildknorpels in den Kehlkopf und ertheilt dem *musculus crico-arytaenoideus* und dem *arytaenoideus transversus* so wie dem *obliquus* die motorischen Zweige. Auch sensible Fäden bringt der untere Kehlkopfnerv zur Schleimhaut. Ich habe selbst zarte Fädchen zu den Kapseln der Kehlkopfgelenke verfolgt, und sie treten an ganz bestimmten Stellen in die Kapseln ein. Der Anastomose des untern Kehlkopfnerven mit dem *nervus laryngeus superior* ist schon Erwähnung gethan. In den feineren Zweigen, welche zur Luft- und Speiseröhre ziehen, habe ich einigemale verschiedene grosse Ganglien wahrgenommen.

Nach Abgabe der *nervi laryngei inferiores* wenden sich die beiden *vagi* gegen die hinteren Flächen der Bronchien und der Lungenwurzel. Aus jener Abtheilung des *nervus vagus*, welche sich von den grossen Gefässstämmen bis zur Lungenwurzel erstreckt, gehen die

2) *nervi tracheales inferiores*

für den unteren Luftröhrenabschnitt hervor (Taf. XI, 40). In der Theilungsstelle der *trachea* vereinigen sich die Zweige der beiden *vagi* miteinander und bilden einen *plexus trachealis*. Auch der in der Nähe der Luftröhre gelegene Abschnitt der Speiseröhre erhält von den genannten Zweigen mehrere Fäden.

Zur Lungenwurzel gelangen ansehnliche Aeste des *vagus*, von denen mehrere an ihrer vorderen Seite den

3) *plexus pulmonalis anterior*

darstellen.

Das vordere Lungengeflecht ist schwächer als das hintere und an beiden betheiligen sich zahlreiche Zweige vom *sympathicus*. Während der Stamm des *vagus* dicht an der hinteren Fläche der Lungenwurzel vorbeizieht, schickt er im Vereine mit dem *sympathicus* in dieselbe starke Zweige, welche den

4) *plexus pulmonalis posterior*

darstellen. Die Geflechte beider Lungen stehen durch zahlreiche Bündel in gegenseitiger Verbindung.

Es ist üblich, die Geflechte vor ihrem Eintritte in die Lungenwurzel *plexus bronchialis*, und an der Lungenwurzel selbst *plexus pulmonalis* zu bezeichnen. Eine anatomische Abgrenzung der beiden Geflechte ist thatsächlich nicht vorhanden.

Wichtiger als die formelle Anordnung der Nervengeflechte in der Umgebung der Lungenwurzel ist die Frage nach der Abstammung der verschiedenen Zweige. Es ist schon erwähnt, dass Aeste vom Sympathicus und vom Vagus an ihnen sich betheiligen. Es ist sogar wahrscheinlich, dass der *nervus accessorius* und Spinalnerven in die Geflechte übergehen. Bei meinen speziellen Untersuchungen über die Abstammung der *nervi splanchnici* habe ich die Beobachtung gemacht, dass aus den spinalen Intercostalnerven Fäden gegen den Grenzstrang an der obern Brustapertur gelangen, welche an den Ganglien vorbeiziehen und sich zu den von ihnen ausgehenden Nerven gesellen. Hiernach ist es höchst wahrscheinlich, dass Rückenmarksnerven zum *plexus cardiacus* und *pulmonalis*, ohne vorherige Verbindung mit dem Symphaticus, gelangen.

Von der Lungenwurzel aus begibt sich der etwas dünner gewordene Vagus in den hinteren Mittelfellraum zur Speiseröhre und hier vereinigen sich die beiden *vagi* in der Art, dass der linke, indem er an die vordere Fläche der Speiseröhre gelangt, mehr Zweige an den rechten abgibt, als dieser an jenen. Ebenso wie der linke Vagus sich an die vordere Fläche begibt, so geht der rechte an die hintere, und beide bilden zusammen das Speiseröhrengeflecht (*plexus oesophageus*). Indem eine grosse Anzahl Zweige aus dem linken in den rechten *vagus* übergeht, erfährt dieser eine absolute Vermehrung seiner Fasern. Aus dem *plexus oesophageus* gehen zahlreiche Zweige zur *muscularis* und *mucosa* der Speiseröhre.

Beim Durchgange der Speiseröhre durch den *hiatus oesophageus* des Zwerchfelles ändern die beiden *vagi* ihre Lage nicht. Ihre Endäste bilden den:

C. Bauchtheil der beiden *vagi*.

(Taf. XII, I, 1, 5, 15.)

In der Bauchhöhle haben die beiden *vagi* einen ziemlich bedeutenden Verbreitungsbezirk. Eine genaue Einsicht über ihre Ausbreitung in den verschiedenen Organen der Bauchhöhle verdanken wir den Untersuchungen Kollmann's. Von reichlichem Bindegewebe umhüllt, gelangt der linke (vordere) Vagus am Magenmunde nach der kleinen Curvatur, wo er sich mit den *arteriae oesophageae* kreuzt, seinen Verlauf nach den Kranzgefässen der kleinen Curvatur nimmt und in Verbindung mit den sympathischen Nerven ein stark entwickeltes Nervennetz, *plexus gastricus anterior*, darstellt. Die an der kleinen Curvatur hinziehenden Nervenzweige nehmen mit den Arterien einen geschlängelten Verlauf nach der *muscularis* und der *mucosa* des Magens. Ein ansehnlicher langer Zweig gelangt bis zum Pförtner und ich glaube wahrgenommen zu haben, dass derselbe das *duodenum* erreicht.

Die Leberäste, *rami hepatici*, des linken Vagus begeben sich als weisse starke Fäden in den Lamellen des kleinen Netzes zur Leberpforte (Taf. XII Fig. I, 15 durchschnitten), wo sie in Verbindung mit dem reichen *plexus hepaticus nervi sympathici* in die Leberpforte eintreten.

Der rechte (hintere) Vagus schickt, nachdem er in der Bauchhöhle angekommen ist, kaum ein Drittheil seiner Fasern zur hinteren Magenfläche. Zwei Drittheile treten in den nervösen Ring ein, welcher unter dem Namen *plexus solaris s. coeliacus* die *arteria coeliaca* umgibt.

Ist er an der linken Kranzschlagader angelangt, so sieht man an geeigneten Präparaten die ausstrahlenden Zweige zur Leber, Milz, linken Niere und Nebenniere, zu dem Dünndarme und zur Bauchspeicheldrüse sich begeben.

Da für die linke Niere und die Nebenniere Fasern, vom linken Vagus direct abstammend, wahrgenommen wurden, so kann man eine gleiche Beziehung des rechten Vagus zu der rechten Niere und den Nebennieren wohl unbedenklich annehmen. Schon Langenbeck hat eine Vereinigung des rechten Vagus mit dem Nierengeflechte seiner Seite beschrieben.

Elftes Paar.

Die Beinerven.

Nervi accessorii Willisii.[1])

(Taf. I, 11, Taf. II Fig. I, 11, Taf. V, 29 und Taf. XI, 28, Taf. X, 22. 23. 25.)

Der elfte Gehirnnerv hat zu verschiedenen Zeiten besonders lebhaftes Interesse der Anatomen auf sich gelenkt. Man hat denselben seinem Ursprunge nach zu den rein motorischen Nerven gestellt, jedoch auch die Vereinigung mit der sensiblen hinteren Wurzel des ersten Rückenmarksnerven nicht übersehen können. Man hat sich sogar überzeugt, dass Bündel der hinteren Wurzel des *nervus spinalis primus* in den Accessorius übergehen. Dass der Accessorius grösstentheils motorische Fasern führt, steht unbestritten fest.

Er nimmt seinen Ursprung aus der *substantia reticularis* des Rückenmarkes und sein Austritt aus dem Seitenstrang reicht bis zum fünften bis sechsten *nervus cervicalis* herab. Unter Accessoriuskern beschreibt man eine Ganglienzellengruppe, welche in geringer Entfernung von dem Centralcanale gelagert ist. Die einzelnen Fasern treten, in neun bis zwölf Bündel vereinigt, zwischen den vorderen und hinteren Wurzeln der fünf bis sechs oberen Rückenmarksnerven hervor, wo dann dieser Nerv häufig mit der sensiblen *radix posterior* des *ramus cervicalis primus* verschmilzt; von da nimmt er seinen Verlauf gegen die innere Abtheilung des *foramen jugulare.*[2]) — Seine Fasern sind nicht immer leicht von denen des Vagus zu trennen, und im *foramen jugulare* scheint er sogar manchmal mit dem Jugularknoten des Vagus in Verbindung zu stehen.

---

[1]) *Nervus respiratorius externus superior* nach Ch. Bell.

[2]) Die Verbindung des Accessorius mit der sensiblen hinteren Wurzel erklärt den Befund eines Ganglions in den Bahnen des Beinerven.

Beim Austritt aus der Jugularöffnung setzt er sich mit dem Vagus dergestalt in Verbindung, dass die motorischen Accessoriusfasern in die Bahn des Vagus übergehen. Auch das umgekehrte Verhältniss scheint zu bestehen, indem man nämlich Fasern aus dem Vagus in den Accessorius übergehen sieht (E. Bischoff). (S. Taf. V Fig. V.)

Jenen ansehnlichen Zweig, welcher aus dem Accessorius in den Vagus übergeht, nennt man den

a) *ramus internus.*

Derselbe vereinigt sich mit den Pharynx- und Larynx-Zweigen des Vagus und gelangt zu den Muskeln der beiden genannten Organe. (S. die Beschreibung des *glossopharyngeus* und des *vagus.*)

Die Hauptfortsetzung des Accessorius-Stammes ist der

b) *ramus externus.*

Dieser Ast wendet sich nach innen vom hinteren Bauche des *digastricus* und der *vena jugularis interna* gegen den Querfortsatz des ersten Halswirbels und die innere Fläche des Kopfnickers. Bevor er zwischen einzelnen Fasern des letzteren hindurchtritt, nimmt er eine Anastomose vom dritten Cervicalnerv auf, und in dieser Anastomose scheinen s. g. „Nerven ohne Ende" (Hyrtl) vorzukommen. Die erste Angabe über diese Nervenanastomose hat Volkmann gemacht, doch hatte man die Sache wieder vergessen.

Durch diese Vereinigung werden dem Kopfnicker sowohl Rückenmarksnerven als auch Accessoriuszweige zugeführt. An keiner anderen Stelle treten in den genannten Muskel Nervenzweige ein (Taf. XI, 29, 30).

Nach Abgabe der Zweige für den Kopfnicker läuft der Accessorius in schräger Richtung durch die obere Abtheilung der seitlichen Halsregion und zieht in der Nähe des vorderen seitlichen Randes des *musculus cucullaris* nach der Oberschlüsselbeingrube, in welcher er ganz unter den erwähnten Muskel tritt. An der unteren Abtheilung des Halses geht er abermals eine Anastomose mit dem *nervus cervicalis* ein, und findet dann seine Verbreitung in dem *musculus cucullaris*, in dessen Innenfläche er an verschiedenen Stellen eintritt.

Zwölftes Paar.

Die Zungenfleischnerven.

Nervi hypoglossi.

(Taf. I, 12, Taf. VIII, 20 und Taf. X, 26, 37.)

Der zwölfte starke Gehirnnerv (Zungenfleischnerv), welcher nach Ursprung und Abgang vom verlängerten Märke alle Eigenschaften eines rein motorischen Nerven besitzt, versorgt die Muskeln der Zunge und der vorderen Halsfläche (Zungenbein und äussere Kehlkopfmuskeln) mit Ausnahme des Kopfnickers. Die in seinen Bahnen auftretenden sensiblen Zweige erhält er durch Anastomosen mit dem Vagus und den oberen Rückenmarksnerven.

Durchschneidung der Nervenstämme oder pathologische Veränderungen erzeugen Lähmung der Zunge und der erwähnten Halsmuskeln, mit geringer Beeinträchtigung der Stimmbildung. Ist der eine Hypoglossus gelähmt, so atrophirt die Zungenmuskulatur der betreffenden Seite und die Zungenspitze wird bei ihren Bewegungen durch mangelnden Widerstand von den voluminöseren und gesunden Muskeln nach der kranken Seite gedrängt.

Der Hypoglossus entsteht am Boden der Rautengrube aus einer Gruppe von Ganglienzellen, welche man Hypoglossuskern genannt hat (Taf. I Fig. III, 2).

Er ist nach Deiters die Fortsetzung der vorderen Wurzeln der Rückenmarksnerven, das erste Glied des mittleren motorischen Systems im verlängerten Marke. Der Hypoglossuskern steht mit der *substantia reticularis* in Zusammenhang.[1])

---

1) Mayer hat eine sensible Wurzel mit einem *ganglion* am Hypoglossus beschrieben.

Die 10 — 14 feinen Bündel, welche aus der Rinne[1]) zwischen der Pyramide und Olive hervortreten, gelangen hinter der *arteria vertebralis* nach dem *foramen condyloideum anterius* und perforiren mitunter, in zwei Gruppen getheilt, die *dura mater* (Taf. II Fig. I, 12).

Beim Durchgang durch das *foramen condyloideum* tritt ein schwaches Nervenästchen aus dem *hypoglossus* hervor, welches sich mit sympathischen Fäden vereinigt und in die hintere Schädelgrube gelangt, wo es seine Verbreitung in der harten Hirnhaut und in den Blutleitern der hintern Schädelgrube findet. Der Stamm des *hypoglossus* wird in der Nähe des Atlasgelenkes durch ein starkes Band etwas in seiner Lage gesichert, und einige Linien unter dem *foramen condyloideum* geht derselbe eine Anastomose mit dem Sympathicus ein. Aus dieser Verbindung leitet man die motorischen Elemente im Sympathicus her, welche in der Augenhöhle zur Iris gelangen und in ihr nach Budge die Bewegungen innerviren sollen.

Ferner geht der *hypoglossus* eine Verbindung mit dem *nervus vagus* ein, wodurch entweder dem ersteren aus dem letzteren Zweige zugeführt werden, oder es ist die Anastomose zwischen den beiden Nerven nur eine scheinbare.

Während der Stamm des Hypoglossus an der inneren Seite des hinteren Bauches vom *digastricus*, zwischen der *vena jugularis interna* und der *carotis* herabsteigt, nimmt er Zweige aus dem ersten und zweiten Halsnerv auf und zieht dann in einem nach unten convexen Bogen (*arcus nervi hypoglossi*) aussen an den Zweigen der *carotis externa* und stets unter der *arteria sternocleidomostoidea* nach dem grossen Zungenbeinhorn.

An den grossen Gefässstämmen in der *fossa submaxillaris* gibt er einen ansehnlichen Ast, den:

1) *Ramus descendens nervi hypoglossi* ab.

(Taf. VIII Fig. I, 24.)

Man hat diesen Ast mit Unrecht lediglich aus dem Halsnerven abgeleitet. Auch bei der sorgfältigsten Untersuchung wird man nur einen theilweisen Uebergang der Zweige aus dem ersten Halsnerven in den *ramus descendens* nachweisen können.

Genannter Ast des Hypoglossus steigt vor der Gefässscheide am Halse herab und vereinigt sich abermals mit einem Rückenmarkszweige, welcher

1) Ich habe ein verlängertes Mark aufbewahrt, an dem der *nervus hypoglossus* aus der hintern Fläche, unmittelbar hinter der Rautengrube, mit mehreren Bündeln hervorgeht; dieselben ziehen zwischen den *accessorius*- und *vagus*-Bündeln nach abwärts zum rechten *foramen condyloideum anterius*. Ein Bündel des rechten *hypoglossus* geht aus dem linken *corpus restiforme* hervor.

im Bogen um die laterale Seite der Jugularvene nach vorne zieht und die *ansa nervi hypoglossi*, welche mitunter doppelt vorhanden ist, darstellt.

Die aus dem *ramus descendens* hervorgehenden Zweige versorgen die beiden Bäuche des *musculus omohyoideus*, dann den *musculus sternohyoideus* und *sterno-thyreoideus*. Von den zum letzteren Muskel gelangenden Aestchen läuft häufig ein Faden in die Brusthöhle und indem er sich mit dem Herzgeflechte vereinigt, wird er *ramus cardiacus* genannt (Taf. X, 37). Es lässt sich mit keinem anatomischen Hilfsmittel entscheiden, ob dieser Herzzweig dem Hypoglossus oder irgend einem andern Nerven, welcher mit demselben Verbindungen eingeht, angehöre.

Die Fortsetzung des Stammes stellt den:

2) *Ramus lingualis nervi hypoglossi*

dar. Derselbe begibt sich bogenförmig unten und innen von der *glandula submaxillaris* nach dem grossen Zungenbeinhorn, über welchem er zwischen die Zungenmuskeln eintritt. Noch bevor er an das Zungenbeinhorn angelangt ist, schickt er den:

Ramus thyro-hyoideus zu dem gleichnamigen Muskel. Die gegen die Zunge ausstrahlenden Aeste begeben sich in stark geschlängelter Anordnung zu dem *musculus geniohyoideus*, *hyoglossus*, *lingualis* und *genioglossus*. Die den letztgenannten Muskel durchziehenden geschlängelten Zweige sind, der Grösse der Muskeln entsprechend, am zahlreichsten. Zwischen den Endästen des *hypoglossus* und des *lingualis* wird eine Anastomose wahrgenommen, welche in den meisten Fällen nur eine scheinbare ist, d. h. die Endzweige legen sich aneinander und nehmen dann den weiteren peripherischen Verlauf.

Mitunter beobachtet man eine rückwärtsläufige Anastomose, deren peripherischer Abgang nicht ermittelt werden kann. Hyrtl hat neuerdings auf eine Anastomose der beiderseitigen Zungenendäste des *hypoglossus* aufmerksam gemacht, eine Thatsache, welche deshalb von Interesse ist, weil man immer angenommen hat, dass die Gehirnnerven derselben Seite die Mittellinie des Körpers nicht überschreiten. Vielleicht lässt sich diese Anastomose durch die weiter oben angegebene Beobachtung erklären, dass z. B. der rechte *hypoglossus* an seinem Ursprung Fasern aus der linken Hälfte des verlängerten Markes erhält, die dann an der Peripherie die Mittellinie überschreiten, um sich in der correspondirenden Körperhälfte zu verzweigen, wo sie im Centrum entsprungen sind.

Die Beschreibung des Sympathicus ist in der Erklärung der Tafel XI gegeben.

Druck von C. R. SCHURICH in München.

Berichtigungen.

Seite 19 Zeile 7 von oben lies „äusseres und mittleres Ohr“ statt „inneres“.
Seite 32 Zeile 16 von oben lies „ausserhalb“ statt „innerhalb“.
Seite 42 Zeile 1 von oben lies „*stylohyoideus*“ statt „*styloideus*“.

Tafel I.

Fig. I. *Die Gehirnbasis, das verlängerte Mark und die obere Abtheilung des Rückenmarkes mit den Nervenursprüngen.*

A. A. Vordere Grosshirnlappen.
B. B. Mittlere Grosshirnlappen.
C. C. Die das Kleinhirn überragenden hintern Grosshirnlappen.
D. D. Die Kleinhirnhemisphären.

I. Nervi olfactorii.
II. Nervi optici.
III. Nervi oculomotorii.
IV. Nervi trochleares.
V. Nervi trigemini.
VI. Nervi abducentes.
VII. Nervi faciales.
VIII. Nervi acustici.
IX. Nervi glossopharyngei.
X. Nervi vagi.
XI. Nervi accessorii Willisii.
XII. Nervi hypoglossi.

1. 2. 3. *Nervus cervicalis primus, secundus* und *tertius.*

Fig. II. *Querschnitt durch eine Hälfte des verlängerten Markes dicht vor ihrem Uebergang in die Brücke mit Wurzelbündeln des nervus abducens, facialis* und *acusticus.*

1. *Nervus abducens.*

Zwischen 2. und 4. stellt die rundliche Stelle das Knie des *nerv. facialis* im verlängerten Mark dar.

3. *Nerv. facialis.*
5. 6. 7. *Nerv. acusticus.*

Fig. III. *Querdurchschnitt der medulla oblongata in der Höhe der Olive.*

1. *Nervus hypoglossus.*
2. *Hypoglossuskern.*
3. *Vagus.*
4. Vaguskern.

Taf. I.

Fig. I.

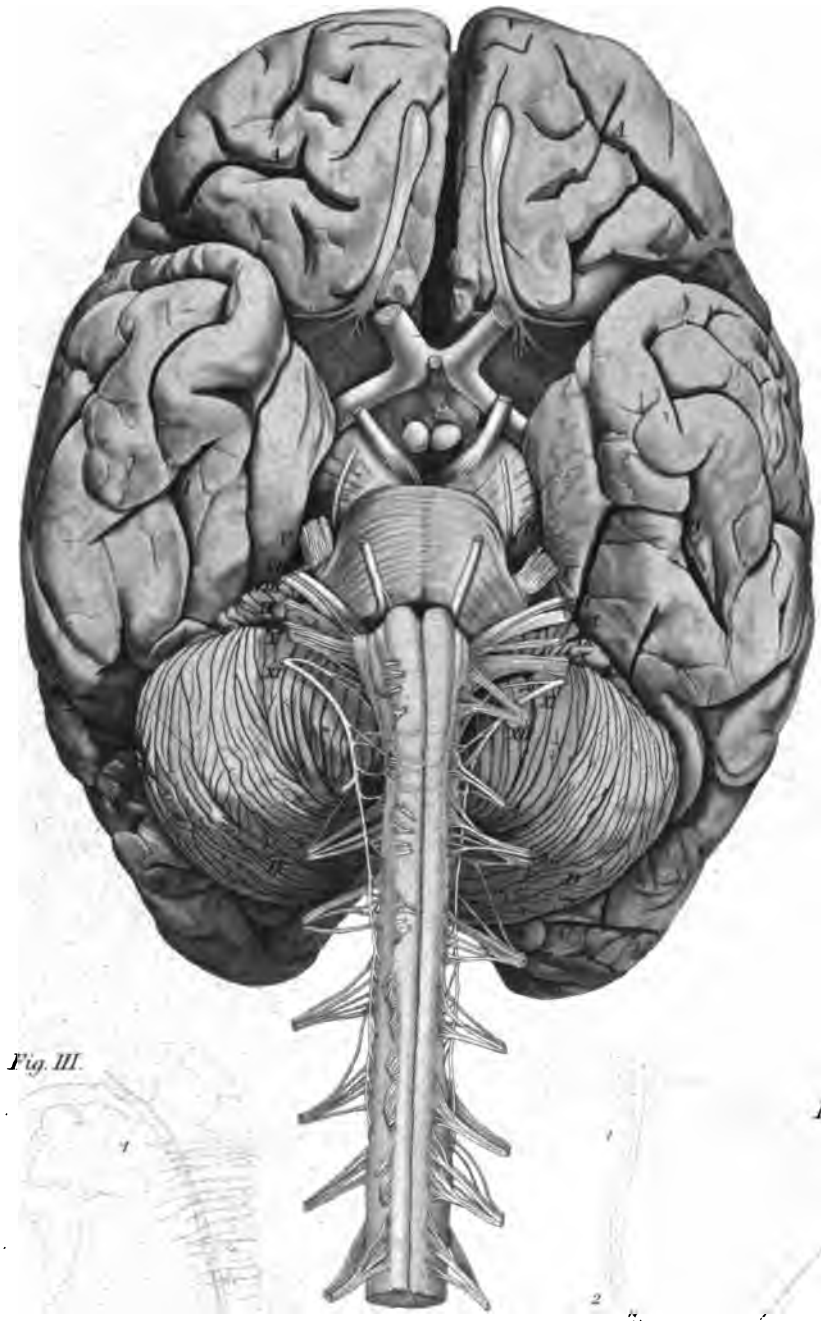

Fig. III.

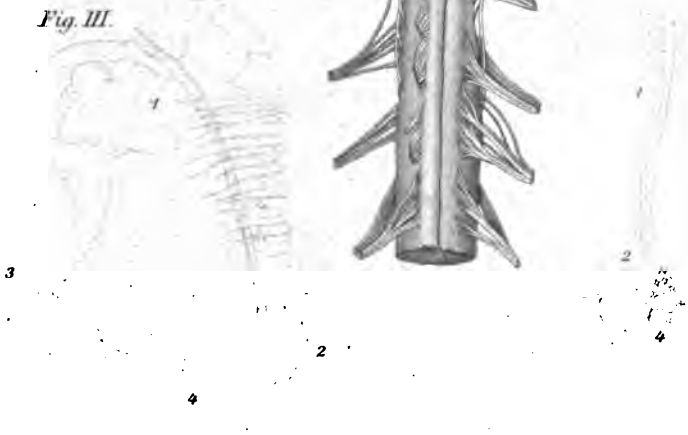

Fig. II.

...dinger's Gehirnnerven

H. Bruch sc.

Tafel II.

Fig. I. *Die innere Fläche der Schädelbasis und die obere Abtheilung des Vertebralkanales mit den durch die dura mater tretenden Nerven.*

A. A. Vordere Schädelgrube.
B. B. Mittlere Schädelgrube.
C. C. Hintere Schädelgrube.
D. In dem geöffneten Vertebralkanal ist die *dura mater* aufgeschnitten und zurückgeschlagen.

In der mittleren und hintern Schädelgrube wurde rechterseits die *dura mater* zurückpräparirt, so dass der *sinus cavernosus* geöffnet ist und die drei Augenmuskelnerven, der *nervus trigeminus* mit dem *ganglion Gasseri* und die daraus hervorgehenden drei Aeste während ihres Verlaufes innerhalb der Schädelhöhle sichtbar sind. Der rechte *canalis Fallopii* und das *vestibulum* sind aufgebrochen. In der hintern Schädelgrube (*C*) erscheint der geöffnete *sinus transversus*.

I. Nervi olfactorii.
II. Nervi optici mit dem *chiasma nervorum opticorum.*
III. Nervi oculomotorii.
IV. Nervi trochleares.
V. Nervi trigemini.
VI. Nervi abducentes.
VII. Nervi faciales.
VIII. Nervi acustici.
IX. Nervi glossopharyngei.
X. Nervi vagi.
XI. Nervi accessorii Willisii.
XII. Nervi hypoglossi.

1 bis 6 sind die vordern und hintern Wurzeln der sechs oberen Rückenmarksnerven. Bei dem ersten Wurzelpaar sind die eintretenden *arteriae vertebrales* sichtbar, wovon die rechte viel kleiner als die linke ist. Die linke vordere Wurzel des ersten Rückenmarksnerven legt sich in die Scheide des *nerv. accessorius Willisii*, verlässt jedoch dieselbe nach kurzem Verlaufe, um sich zu der entsprechenden hintern Wurzel zu gesellen.

Fig. II. *Portio intermedia Wrisbergii nach E. Bischoff.*

1. *Nervus acusticus.*
2. *Portio intermedia Wrisbergii* scheinbar mit dem Acusticus vereinigt.
3. *Nervus facialis.*
4. Vereinigung der *portio intermedia* mit dem Facialis.

Fig. III. *Häutiges Labyrinth mit seinen Nerven. Nach einer Zeichnung mittelst der camera lucida.*

1. *Nervus cochleae.*
2. *Nervus vestibuli.*
3. *Nervus sacculuris minor.*
4. 5. und 6. *Nervi ampullares.*

Zwischen den runden Säckchen und der Zahl 5 ist der *nerv. sacculuris major*, etwas zu schwach gehalten, sichtbar.

7. Horizontaler häutiger Bogengang.
8. Hinterer häutiger Bogengang.
9. Vereinigter Endschenkel des oberen und hinteren häutigen Bogenganges.
10. Oberer häutiger Bogengang.



Fig. I.

Fig. III.

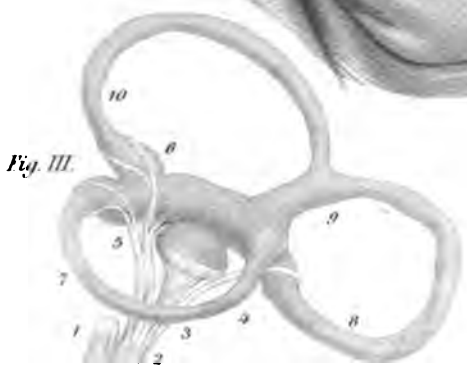

Fig. II.

A. Weermann sc.

Rudinger's **Gehirnnerven**

Tafel III.

Fig. I. *Die linke Schädelbasis ist weggenommen, so dass die halbe untere Gehirnfläche mit den Nervenursprüngen sichtbar ist, während rechts die Austrittsstellen der Nerven an der äussern Fläche der Schädelbasis dargestellt sind.*

A. B. C. Vorderer, unterer und hinterer Grosshirnlappen.

D. Die Hemisphäre des kleinen Gehirns.

I. links. *Nervus olfactorius.*

I. rechts. Die an der Scheidewand und Seitenwand der obern Abtheilung der Nasenhöhle erscheinenden *nervi olfactorii.*

II. links. *Nervus opticus* umgeben von der Scheide der *dura mater.*

II. rechts. *Nervus opticus.* Die untere Fläche ist belegt von dem *nervus oculomotorius* und dem *ganglion ciliare.* Der *musculus rectus oculi inferior* wurde entfernt, um den *nervus trochlearis*, den *n. abducens* und das *ganglion ciliare*, welche etwas nach abwärts gezogen sind, sichtbar zu machen.

III. links. *Nervus oculomotorius.*

III. rechts. Der untere Ast des *nervus oculomotorius* mit dem für den *musculus obliquus oculi inferior* bestimmten Zweig, sowie die zum *ganglion ciliare* tretende motorische Wurzel.

IV. links. *Nervus trochlearis.*

IV. rechts. Der *musculus obliquus oculi superior* ist etwas um seine Achse gedreht, damit der oben in denselben eintretende *nervus trochlearis* sichtbar wurde.

V. links. *Nervus trigeminus.*

V. rechts. Die an verschiedenen Stellen nach aussen tretenden drei Aeste des *nervus trigeminus.*

VI. links. *Nervus abducens.*

VI. rechts. *Nervus abducens* in den *musculus rectus oculi externus* eintretend.

VII. links. *Nervus facialis* mit der *portio intermedia Wrisbergii.*

VII. rechts. *Nervus facialis* aus dem *foramen stylomastoideum* tretend mit dem *nervus auricularis profundus posterior (5).*

VIII. Nervus acusticus.

IX. links. *Nervus glossopharyngeus.*

IX. rechts. *Nervus glossopharyngeus* tritt vorn und innen aus dem *foramen jugulare* und bildet in der *fossula petrosa* das *ganglion petrosum.*

X. links. *Nervus vagus.*

X. rechts. *Nervus vagus* tritt innen neben der *vena jugularis interna* aus der Jugularöffnung und nimmt theilweise den *ramus internus* vom *nervus accessorius Willisii* auf. Der Stamm ist an der Stelle abgeschnitten, wo er beginnt den *plexus nodosus* zu bilden.

XI. links. *Nervus accessorius Willisii.*

XI. rechts. *Nervus accessorius Willisii* tritt hinten und innen aus der Jugularöffnung.

XII. links. *Nervus hypoglossus.*

XII. rechts. *Nervus hypoglossus.* Die Austrittsstelle ist gedeckt durch den nach vorn und aussen prominirenden *processus condyloideus ossis occipitis.*

a. a. Das erste Paar der Rückenmarks-

nerven. Links steht *(a)* auf der *arteria vertebralis*.

b. b. Das zweite Paar der Rückenmarksnerven.

1. *Ganglion ciliare* mit einigen Ciliarnerven etwas nach abwärts gezogen.
2. *Ganglion sphenopalatinum*, von welchem der *nervus Vidianus* nach rückwärts zieht.
3. *Ganglion oticum Arnoldi* mit dem in die Schädelhöhle gehenden *nervus petrosus superficialis minor*.
4. *Nervus infratrochlearis* mit dem auf die *lamina cribrosa* gehenden *nervus ethmoidalis*.
5. *Nervus auricularis profundus posterior*.
6. Der mit der *carotis interna* in die Schädelhöhle gehende *nervus sympathicus*.
7. *Chorda tympani* tritt zum *nervus lingualis trigemini*.

Fig. II. *Verlängertes Mark mit den Nervenursprüngen und der linken Hälfte der Kleinhirnhemisphäre.*

1. *Nervus oculomatorius*.
2. *Nerv. trochlearis*.
3. *Nerv. trigeminus*.
4. *Nerv. facialis* mit der *portio intermedia*.
5. *Nerv. acusticus*.
6. *Nerv. accessorius Willisii*.

Fig. III. *Querdurchschnitt durch die medulla oblongata in ihrem Anfange nach Deiters.*

1. Zellen des Hypoglossuskernes.
2. *Nerv. hypoglossus*.
3. Querschnitt von Bündeln des Accessorius.
4. *Accessorius Willisii*.

Fig. I.

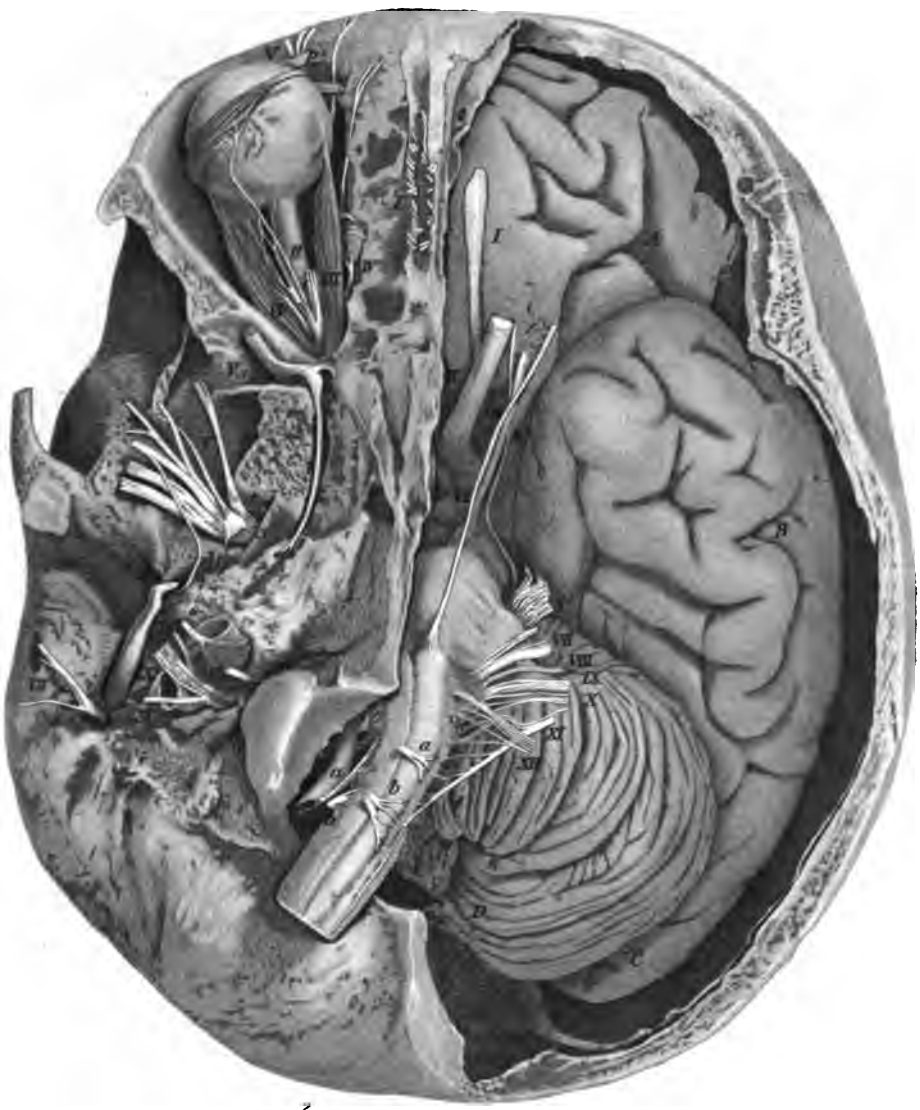

Fig. III.

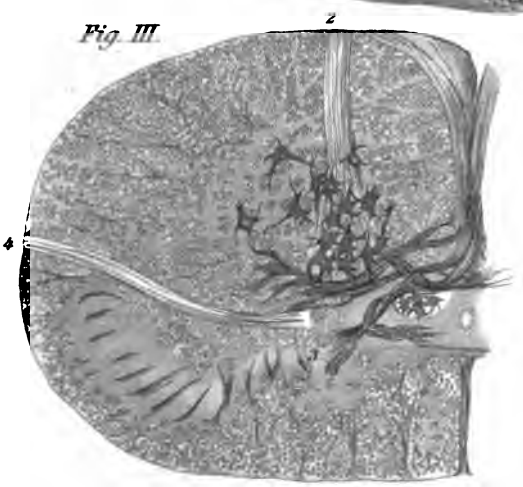

Fig. II.

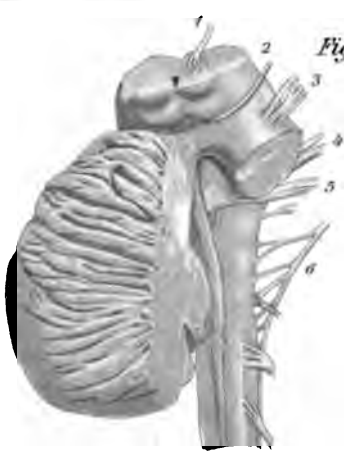

Dr Rüdinger's Gehirnnerven

A Meermann sc

Tafel IV.

Fig. I. *Die Nerven der Augenhöhle, der zweite und dritte Ast des linken trigeminus von oben dargestellt.*

A. A. Die *bulbi oculi.* Rechts sind der *musc. levator palpebrae superioris*, der *m. rectus oculi superior* und der *nervus supraorbitalis* entfernt, während links die drei Zweige des ersten Astes erhalten sind.

B. B. Die mittlere Schädelgrube. Rechts ist die harte Hirnhaut vollständig entfernt und links sind die unter den weggebrochenen Knochenpartieen liegenden Muskeln und Nerven zur Anschauung gebracht.

C. Rechts ist das *tentorium cerebelli* theilweise abgetragen.

C. Die linke Hälfte des *tentorium cerebelli* wurde durch die untenliegende entsprechende Kleinhirnhemisphäre in einem mässigen Grad der Spannung erhalten.

I. Nervus olfactorius sinister. Rechts ist auf der *lamina cribrosa* der Verlauf des *nerv. ethmoidalis* dargestellt.

II. Nervi optici. Links ist die Scheide des *nerv. opticus* erhalten, während rechts der Nervenstamm in der Augenhöhle freigelegt ist.

III. Nervi oculomotorii. Der rechte *nerv. oculomotorius* ist in seinem Verlaufe über der *carotis cerebralis* bis zur Augenhöhle sichtbar, wo derselbe die kurze oder motorische Wurzel zum *ganglion ciliare (8)* sendet.

IV. Nervi trochleares. Links ist die Durchtrittsstelle des Nerven durch die *dura mater* an dem innern Rande des *tentorium cerebelli* erhalten.

V. Nervi trigemini.

VI. Nervi abducentes. Der linke Nervenstamm tritt neben dem *clivus Blumenbachii* durch die dura mater. Rechts ist der Verlauf des *nerv. abducens* aussen in dem *sinus cavernosus*, dann die Lage desselben zu den benachbarten Nerven in der *fissura orbitalis superior* und die Eintrittsstelle in den *musc. rectus oculi externus* zur Anschauung gebracht.

VII. Nervus facialis der rechten Seite, welcher mit dem

VIII. nervus acusticus in den *porus acusticus internus* eintritt. Der linke *facialis* und *acusticus* sind durch das *tentorium cerebelli* gedeckt.

IX. Nervus glossopharyngeus.

X. Nervus vagus s. *pneumogastricus.*

XI. Nervus accessorius Willisii.

XII. Nervus hypoglossus, welcher die in die Schädelhöhle tretende *arteria vertebralis* deckt. Die Zahl XII befindet sich auf der abgeschnittenen *medulla oblongata.*

a. *Musculus levator palpebrae superioris* und *m. rectus oculi superior.* Rechterseits sind dieselben bis zum Bulbus entfernt.

b. Die Eintrittsstellen der beiden *nervi trochleares* in die obern schiefen Augenmuskeln.

c. *Nervus infratrochlearis.*

d. Die innere Fläche des *musc. temporalis.*

e. *Musculus pterygoideus externus.*

1. 1. *Ganglion Gasseri.*
2. 2. *Ramus tertius nervi trigemini.*
3. *Ramus secundus.*
4. *Ramus primus s. ophthalmicus.*
5. *Radix sympathica s. trophica ganglii ciliaris.*
6. *Radix longa s. sensitiva ganglii ciliaris.*
7. *Nervus abducens.*
8. *Radix brevis s. motoria ganglii ciliaris.*
9. *Ganglion ciliare s. ophthalmicum.*
10. Die von dem *Ganglion* ausgehenden *nervi ciliares breves* laufen theils an der äussern, theils an der untern Seite des *nervus opticus* nach vorn zur *sclerotica.*
11. Der aussen von dem *ramus primus* abgehende *nerv. lacrymalis* senkt sich

in die theilweise sichtbare Thränendrüse ein.

12. *Nervus nasociliaris*, welcher nach Abgabe des *nervus ciliaris longus* und des *n. infraorbitalis* unter dem innern schiefen Augenmuskel zum *foramen ethmoidale* gelangt, gibt der Schleimhaut der Siebbeinzellen einige Fäden und geht durch ein *foramen cribrosum* zur Nasenhöhle.
13. Der von dem *ramus primus* entspringende *nervus tentorii*.
14. *Ramus secundus nervi trigemini*.
15. *Nervus supraorbitalis*.
16. *Nervus supratrochlearis*.
17. *Nervus lacrymalis*, welcher mit zwei Wurzeln entspringt.
18. Der in der Tiefe sichtbare *nervus subcutaneus malae*.
19. Die Verbindung desselben mit dem *nerv. lacrymalis*.
20. Der durch den *musc. pterygoideus externus* tretende *nervus buccinatorius*, welcher an der äussern Seite des Muskels einen *ramus temporalis* abgibt.
21. *Nervus pterygoideus externus*.
22. *Nervi temporales profundi (anterior* und *posterior)*.
23. *Nervus massetericus*.
24. *Nervus auriculo-temporalis*.
25. *Nervus petrosus superficialis major*.
2. Links. Die Zahl steht zwischen dem *ganglion Gasseri* und dem schwachen *nervus petrosus superficialis minor*.

Fig. II. *Die nervösen Elementartheile der Retina nach Max Schultze.*

1. Die innerste Nervenfaserschichte der Retina.
2. Ganglienzellenschichte.
3. Die Fortsätze der Ganglienzellen bilden die molekuläre Schicht.
4. Innere Körnerschichte.
5. Zwischenkörnerschichte mit feinen nervösen Fäserchen.
6. Aeussere Körnerschichte.
7. Kürzere dickere Zapfen mit den bauchigen Innengliedern und den dünnen Aussengliedern.
8. Längere dünnere Stäbchen mit den Aussen- und Innengliedern.

Fig. III. *Das Bindegewebe der Retina.*

1. *Membrana limitans interna.*
2. Radiale Stützfasern.
3. Spongiöses Gewebe.
4. Kernhaltige Bindesubstanz.
5. Feines Fasernetz ohne Kerne.
6. Radiale Stützfasern.
7. *Membrana limitans externa.*

Fig. IV. *Schematische Darstellung der Hornhautnerven vom Kaninchen nach Cohnheim.*

1. Innere Epithellage der Hornhaut.
2. Aeussere Epithellage der Hornhaut.
3. Allmälig dünner werdende Nervenfasern, welche die Hornhautsubstanz in schräger Richtung durchziehen.
4. Nervennetz, aus welchem
5. die Horizontalfasern hervorgehen. Dieselben laufen zwischen den Epithelzellen und sollen mit Endknöpfchen enden.

Fig. V. *Flächenansicht der Hornhautnerven vom Kaninchen nach Cohnheim.*

1. Hornhautsubstanz.
2. Die im Epithel verlaufenden feinen Nerven mit kolbigen Enden.

Fig. I.

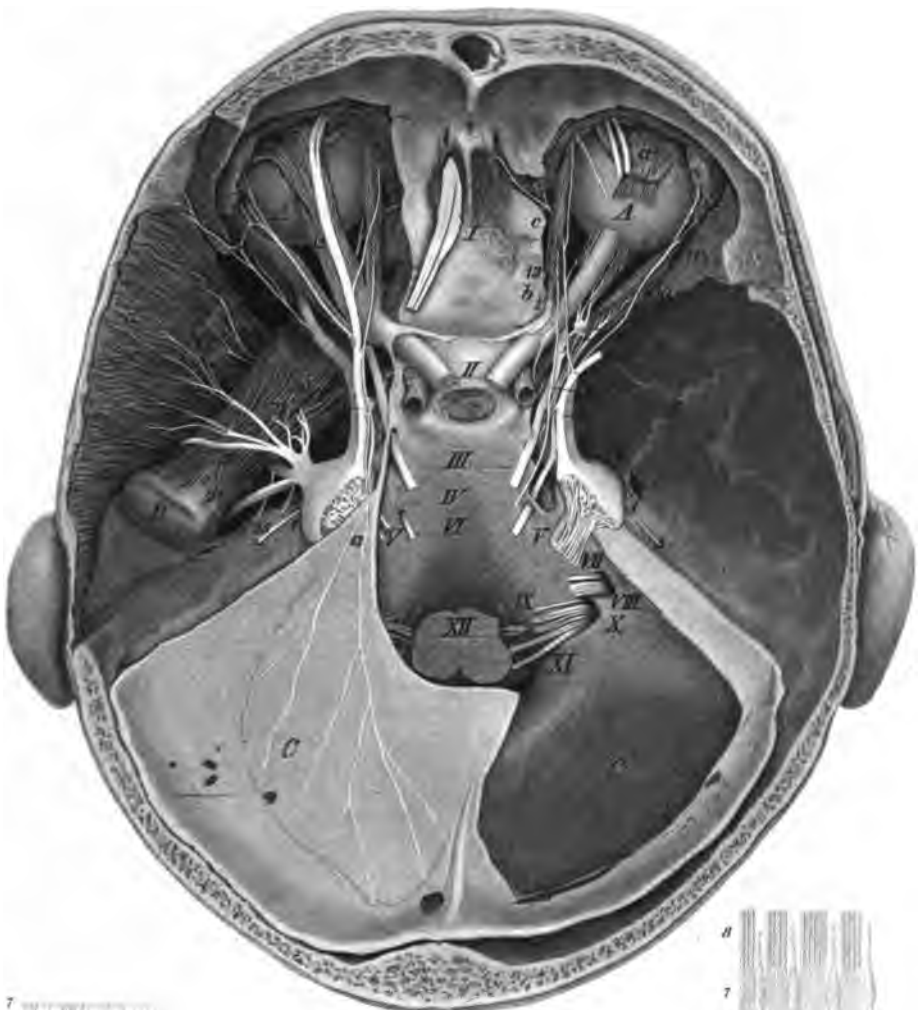



Fig. III.

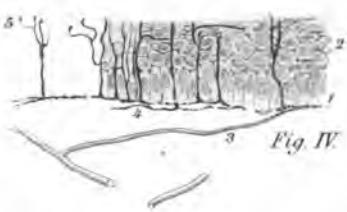

Fig. IV.

Fig. V.

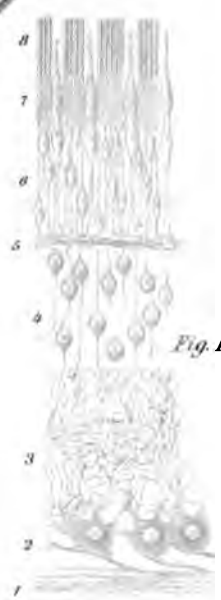

Fig. II.

Gehirnnerven

A Meermann sc

Tafel V.

Fig. I. *Nervus trigeminus und plexus tympanicus von aussen dargestellt.*

a. Glandula submaxillaris.
b. Musculus sternohyoideus.
c. Musc. thyreohyoideus.
d. Pharynx.
e. Musc. rectus capitis anticus major und *musc. longus colli.*
f. Ursprungszacken der *musculi scaleni.*
g. Musc. semispinalis cervicis.
h. Musc. obliquus capitis inferior.
i. Musc. rectus capitis posticus major.
k. Musc. obliquus capitis superior.
l. Musc. pterygoideus internus.
m. Musc. pterygoideus externus.
n. Musc. buccinator.
o. Musc. orbicularis oris.
p. Musc. orbicularis palpebrarum.
q. Musc. rectus oculi inferior und der darüber theilweise sichtbare *musc. rectus oculi internus.*
r. Musc. rectus oculi superior.

1. *Nervus trochlearis.*
2. *Nerv. oculomotorius*, welcher sich während des Eintretens in die *fissura orbitalis superior* in den *ramus superior* und *inferior* theilt; von dem oberen Aste sind
3. die zwei Zweige für den *musculus rectus oculi superior* und den *levator palpebrae superioris* sichtbar.
4. Dessen *ramus inferior.*
5. Der zu dem *musc. obliquus oculi inferior* gehende starke Zweig.
6. Die zwei Zweige für den *musc. rectus oculi inferior* und *internus.*
7. *Ganglion ciliare* mit den in der Umgebung des *nerv. opticus* gegen die hintere Bulbusfläche verlaufenden *nervi ciliares breves.*
8. Die in das *gangl. Gasseri* übergehende grosse Wurzel des *nerv. trigeminus.*
9. *Ramus primus nervi trigemini s. ophthalmicus.*
10. *Ramus secundus s. maxillaris superior*, welcher durch das theilweise erhaltene *foramen rotundum* in die *fossa sphenopalatina* tritt und zu dem gleichnamigen Ganglion
11. zwei Zweige sendet. Einige Fäden gehen aus dem Ganglion in die peripherische Bahn des *nerv. infraorbitalis.*
12. Die aus dem *nerv. infraorbitalis* in dem theilweise aufgebrochenen Oberkiefer nach abwärts zu den Zahnwurzeln verlaufenden *nervi dentales posteriores.*
13. *Nervi dentales medii* und *anteriores* vereinigen sich mit den hintern Zahnnerven zu dem über den Zahnwurzeln liegenden
14. *plexus dentalis superior.*
15. *Nerv. infraorbitalis.*
16. Die an der innern Augenhöhlenwand nach aufwärts steigenden *nervi sphenoethmoidales.*
17. *Nerv. pterygopalatinus.* (S. Taf. VI. Fig. I. 6.)
18. *Nerv. Vidianus*; derselbe nimmt den *nerv. petrosus profundus major* aus dem *plexus caroticus* auf.
19. *Nerv. petrosus superficialis major.*
20. *Nerv. buccinatorius.*
21. *Nerv. pterygoideus externus.*
22. *Nerv. pterygoideus internus.*
23. *Nerv. alveolaris inferior* und *nerv. mylohyoideus.*
24. *Nerv. lingualis*, welcher die
25. *chorda tympani* aufnimmt.
26. *Nerv. sympathicus* geht als *plexus caroticus cerebralis* nach der Schädelhöhle und sendet die nach rückwärts tretenden Fäden an den *nervus glossopharyngeus* und *vagus.*
27. *Nerv. glossopharyngeus* bildet an der untern Felsenbeinfläche das *ganglion petrosum*, von welchem der *nerv. Jacobsonii* zu dem auf dem *promontorium tympani* freiliegenden *plexus tympanicus* tritt.
28. *Nerv. vagus*, welcher in dem *foramen jugulare* das gleichnamige Ganglion und nach seinem Austritt den *plexus nodosus vagi* bildet.
29. *Nerv. accessorius Willisii* sendet seinen *ramus internus* zum *n. vagus.*
30. Der abgeschnittene *nerv. facialis* ist

auf dem *processus transversus atlantis* befestigt.

31. *Nerv. hypoglossus*, welcher aus der Tiefe hervortritt, nimmt Zweige des *nerv. cervicalis primus* (33) auf.
32. *Nerv. laryngeus superior.*
33. Der unter dem zur Hälfte erhaltenen *musc. rectus capitis lateralis* nach vorn tretende *nerv. cervicalis primus* gibt Verbindungszweige zu dem *nerv. vagus* und *hypoglossus* und bildet mit dem
34. *nerv. cervicalis secundus* die erste Schlinge, aus welcher Zweige zu dem *musc. longus colli* und *rectus capitis anticus major* und *minor* gehen.
35. *Nerv. cervicalis tertius.*
36. *Nervuli carotico-tympanici* s. *nervi petrosi profundi minores*, welche den *plexus caroticus* und *plexus tympanicus* mit einander in Verbindung setzen. Der obere wird in den Handbüchern unter dem Namen *nerv. petrosus profundus minor* aufgeführt.
37. *Nerv. Jacobsonii nervi glossopharyngei* geht in den *plexus tympanicus* über.
38. *Ganglion oticum*, welches am hintern Rande des *ramus tertius nervi trigemini* sichtbar ist, sendet den *nerv. petrosus superficialis minor* nach oben gegen die vordere Felsenbeinfläche, und läuft dann gedeckt von der Sehne des *musc. tensor tympani* und der *chorda tympani* nach dem *promontorium* zum *plexus tympanicus.*
39. *Nerv. tensoris tympani* senkt sich in den freigelegten gleichnamigen Muskel ein.
40. *Plexus tympanicus* bildet an dem verwendeten Präparat einen ovalen Bogen, von welchem nach verschiedenen Richtungen die Nerven abgehen.
41. Der von dem *plexus tympanicus* zum runden Fenster gehende Faden.
42. Der zum ovalen Fenster gehende Zweig.
43. *Nerv. petrosus profundus major.*
44. *Ramus tubae Eustachianae*, welcher unter dem *ramus tertius nervi trigemini* zur Ohrtrompete gelangt.
45. Die Theilungsstelle des *nerv. Vidianus* in den *nervus petrosus superficialis major* und den
46. *nerv. petrosus profundus major.*

Fig. II. *Ganglion Gasseri mit seinen Wurzeln und Aesten, etwas vergrössert, von aussen gesehen.*

1. Motorische schwache Wurzel.
2. Sensible starke Wurzel.
3. *Ganglion semilunare.*
4. *Ramus primus.*
5. *Ramus secundus.*
6. *Ramus tertius.*

Fig. III. *Ganglion Gasseri mit seinen Wurzeln und Aesten, etwas vergrössert, von innen gesehen.*

1. Motorische Wurzel.
2. Sensible Wurzel.
3. *Ganglion semilunare*, an welchem die motorische Wurzel vorbeigeht, um zum III. Ast zu gelangen.

Fig. IV. *Plexus tympanicus nach E. Bischoff.*

1. *Nerv. glossopharyngeus.*
2. *Nerv. Jacobsonii.*
3. *Nerv. facialis.*
4. *Nerv. petrosus superficialis major.*
5. *Ganglion geniculi.*
6. *Nerv. petrosus superf. minor.*
7. Zweige, welche nach der Eustachischen Röhre und dem *Ganglion petrosum* gehen.
8. Zweige für die *Tuba Eustachii.*
9. Fäden, welche wahrscheinlich aus dem Ganglion zum Vorhofsfenster gelangen.
10. Jacobson'sche Anastomose.
11. Arterienzweig, welcher zwischen *nerv. petrosus superficialis major* und *minor* eine scheinbare Anastomose darstellt.

Fig. V. *Verbindung des Accessorius mit dem vagus.*

1. *Nervus vagus.*
2. *Nerv. accessorius Willisii.*

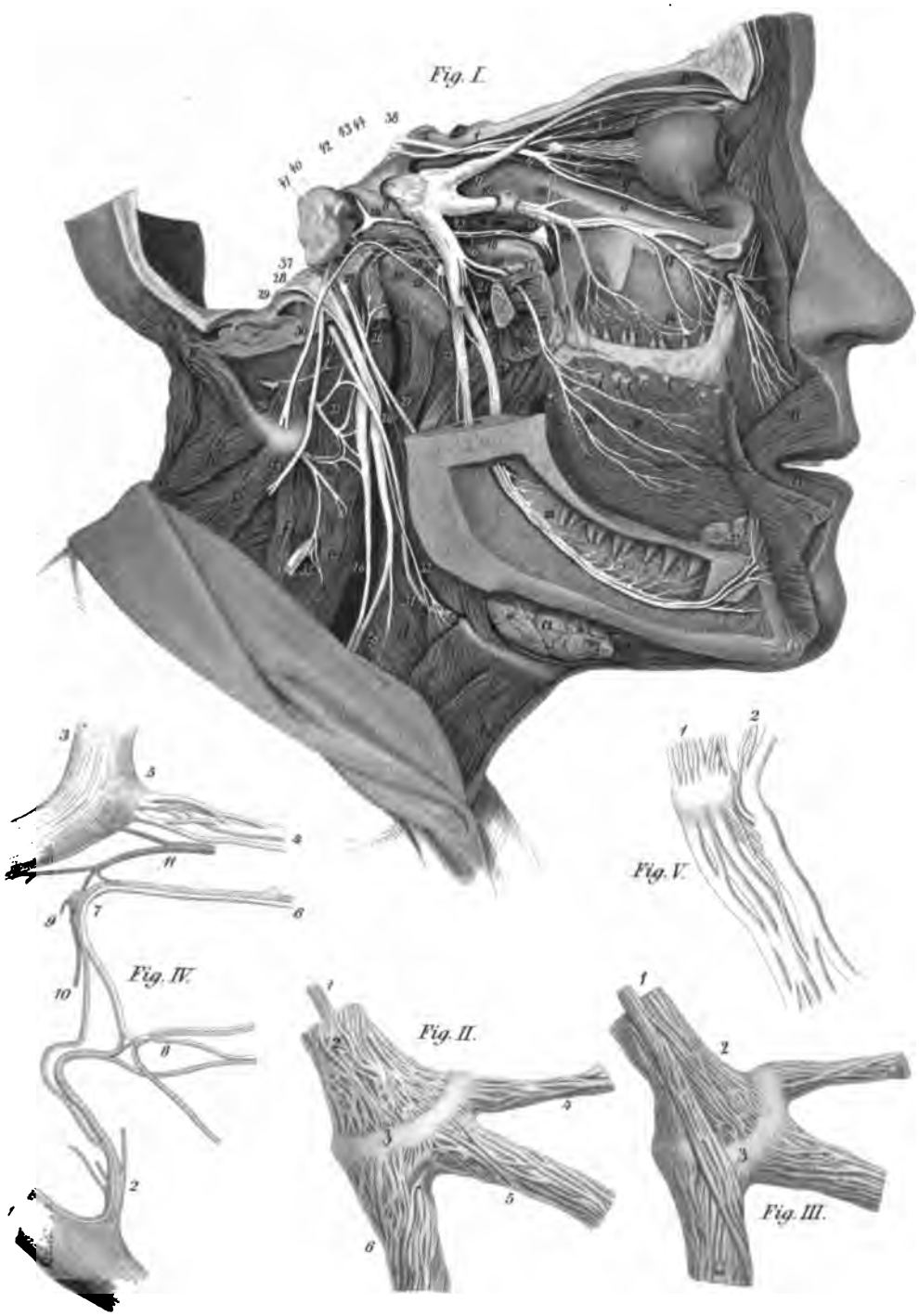
Fig. I.
Fig. II.
Fig. III.
Fig. IV.
Fig. V.

Tafel VI.

Fig. I. *Sagittaldurchschnittener Kopf mit dem rechten nervus trigeminus und dem daran befindlichen ganglion oticum und sphenopalatinum von innen dargestellt. Der Sagittalschnitt weicht in der hintern Kopfhälfte etwas nach rechts ab.*

a. Durchschnittene Zunge.
b. ***Musculus tensor veli palatini,*** dessen Ursprung abgeschnitten ist.
c. ***Musc. pterygoideus internus.***
d. ***Musc. styloglossus.***
e. ***Musc. stylopharyngeus.***
f. Hinterer Bauch des ***musc. biventer maxillae inferioris.***
g. ***Musc. splenius capitis.***
I. ***Nervus olfactorius*** auf der theilweise erhaltenen ***lamina cribrosa*** liegend.
II. ***Nerv. opticus.***
III. ***Nerv. oculomotorius.***
IV. ***Carotis cerebralis.***
V. ***Nerv. trigeminus.***
VI. ***Nerv. abducens.***
VII. ***Nerv. facialis.***
VIII. ***Nerv. acusticus.***
IX. ***Nerv. glossopharyngeus.***
1. ***Nerv. ethmoidalis.***
2. ***Rami olfactorii laterales.***
3. In dem geöffneten ***foramen rotundum*** tritt der ***ramus secundus nervi trigemini*** in die ***fossa sphenopalatina.***
4. ***Nervus nasalis lateralis superior posterior.***
5. ***Nerv. nasalis lateralis inferior posterior*** mit dem über ihm verlaufenden ***n. nas. lat. medius.*** Der abgeschnittene ***nerv. septi narium*** liegt zwischen den obern und mittleren Nasenseitenwandnerven. Die nach rückwärts gehenden abgeschnittenen ***rami pharyngei*** liegen auf der innern Fläche des ***processus pterygoideus.***
6. ***Nerv. pterygopalatinus.***
7. ***Nerv. Vidianus*** geht in dem gleichnamigen Kanal nach rückwärts und theilt sich in den ***nerv. petrosus superficialis major*** (10) und den ***nerv. petrosus profundus major*** (13).
8. ***Ramus tertius nervi trigemini*** mit dem
9. ***ganglion oticum Arnoldi.***
10. ***Nerv. petrosus superficialis major.*** (S. Fig. XII. 45 und 19.)
11. ***Nerv. petrosus superficialis minor.*** (S. Fig. XII. 38.)
12. ***Nerv. tensoris tympani.*** (S. Fig. XII. 39.)
13. ***Nerv. petrosus profundus major.*** (S. Fig. XII. 43 u. 46.)
14. ***Chorda tympani,*** welche Fäden von dem ***ganglion oticum*** aufnimmt.
15. ***Nerv. auriculo-temporalis*** umgreift die ***art. meningea media*** mit zwei Wurzeln.
16. ***Nerv. alveolaris inferior.***
17. Der durch das ***ganglion oticum*** gehende ***nerv pterygoideus internus.***
18. ***Nerv. musc. tensoris veli palatini.***
19. ***Carotis cerebralis*** mit dem ***plexus caroticus internus.***
20. Ein Nervenzweig, welcher von dem ***nerv. glossopharyngeus*** zu dem hintern

Bauch des *musc. biventer maxillae inferioris* tritt.
21. Anastomose vom *nerv. facialis* zum *nerv. glossopharyngeus* gehend.
22. *Ramus lingualis nervi glossopharyngei.*
23. *Nerv. facialis.*
24. *Ramus digastricus* und *stylohyoideus.*

Fig. II. *Nervus Vidianus nach E. Bischoff.*

1. *Ramus secundus nervi trigemini.*
2. *Nerv. sphenopalatinus.*
3. *Ganglion sphenopalatinum* mit seinen Nerven.
4. *Nerv. Vidianus.*
5. *Nerv. petrosus superficialis major.*
6. *Nerv. petrosus profundus major.*
7. *Nerv. facialis* mit dem *ganglion geniculi.*
8. Sympathischer Nerv vom *plexus caroticus.*

Fig. III. *Dritter Ast des trigeminus mit dem ganglion oticum.*

1. Zweige des dritten Astes.
2. *Ganglion oticum.*
3. *Chorda tympani.*
4. Verbindungszweige, welche vom Ganglion zur Chorda gehen.
5. Vereinigung der Chorda mit dem Lingualis.

Fig. IV. *Zwei Epithelzellen und eine Riechzelle nach Max Schultze.*

Fig. V. *Mehrere Epithelzellen, zwischen denen die Riechzellen mit ihren Fortsätzen sichtbar sind.*

Fig. VI. 1. *Eine Nervenfaser, welche* 2. *zahlreiche nervöse Fibrillen enthält, die in die Riechzellen* 3. *übergehen.*

Fig. I.

Fig. IV.

Fig. III.

Fig. V.

Fig. VI.

Fig. II.

Tafel VII.

Fig. I. *Ramus tertius nervi trigemini von aussen dargestellt.*

Der *processus coronoideus* des Unterkiefers ist mit der ihn umgreifenden Sehne des *musculus temporalis* entfernt, der *musc. masseter* etwas zurückgeschlagen und der Jochbogen herausgesägt. In dem aufgebrochenen Unterkiefer sind die Zahnwurzeln unvollständig zu sehen.

a. ***Musculus temporalis.*** Nach oben ist auf demselben die *fascia temporalis* erhalten; die untere Hälfte des Muskels entfernt.
b. ***Musc. pterygoideus externus.***
c. ***Musc. pterygoideus internus.***
d. ***Musc. masseter.***
e. ***Musc. buccinator.***
f. Ein Stück des *musc. orbicularis oris;* der grössere Theil desselben wurde entfernt, um die unter ihm liegenden *glandulae labiales* sichtbar zu machen.
g. ***Musc. levator anguli oris.***
h. ***Musc. compressor nasi.***
i. ***Musc. orbicularis palpebrarum.***
k. ***Musc. sterno-cleido-mastoideus.***
l. ***Musc. splenius capitis*** und *colli.*

1. Der aus der *fossa sphenopalatina* durch die *fissura orbitalis inferior* tretende *nerv. infraorbitalis* mit dem *nerv. subcutaneus malae* noch theilweise sichtbar.
2. Der *ramus facialis* vom *n. subcutaneus malae* erscheint auf der Antlitzfläche des Jochbeins.
3. *Nervi alveolares superiores posteriores.*
4. *Nervus massetericus.*
5. *Nervi temporales profundi (anterior* und *posterior).*
6. *Nerv. buccinatorius* tritt durch den *musc. pterygoideus externus* und gibt den constant vorkommenden *ramus temporalis* ab. Die über den Nerven weggehenden Fasern des Muskels sind entfernt.
7. *Nerv. pterygoideus externus.*
8. *Nerv. auriculo-temporalis.*
9. *Rami communicantes cum nervo faciali.*
10. *Nervi meatus auditorii externi.*
11. *Nervi auriculares anteriores.*
12. *Nervi temporales superficiales.*
13. *Nerv. lingualis.*
14. *Nerv. maxillaris inferior s. mandibularis.*
15. *Nerv. mylohyoideus.*
16. *Nerv. maxillaris* bildet den *plexus dentalis inferior* (Fig. VII. 14), aus welchem die *nervi dentales* und *gingivales* für die Zahnwurzeln und das Zahnfleisch abtreten.
17. *Nerv. mentalis.*
18. *Nerv. facialis* ist abgeschnitten.

Fig. II. *Verbindung des plexus caroticus mit einigen Gehirnnerven.*

1. *Carotis cerebralis.*
2. 3. 4. *Plexus caroticus.*
5. *Ganglion Gasseri.*
6. *Nervus abducens.*
7. *Nerv. trochlearis.*
8. Verbindung des Sympathicus mit dem *Ganglion Gasseri.*
9. *Nerv. oculomotorius.*
10. Motorische Wurzel des Trigeminus.

Fig. III. *Anastomose zwischen facialis und auriculo-temporalis nach E. Bischoff.*

1. *Nervus facialis.*
2. *Nerv. auriculo-temporalis.*

Die *rami communicantes* gehen aus dem letzteren in den ersteren über.

Taf. VII.

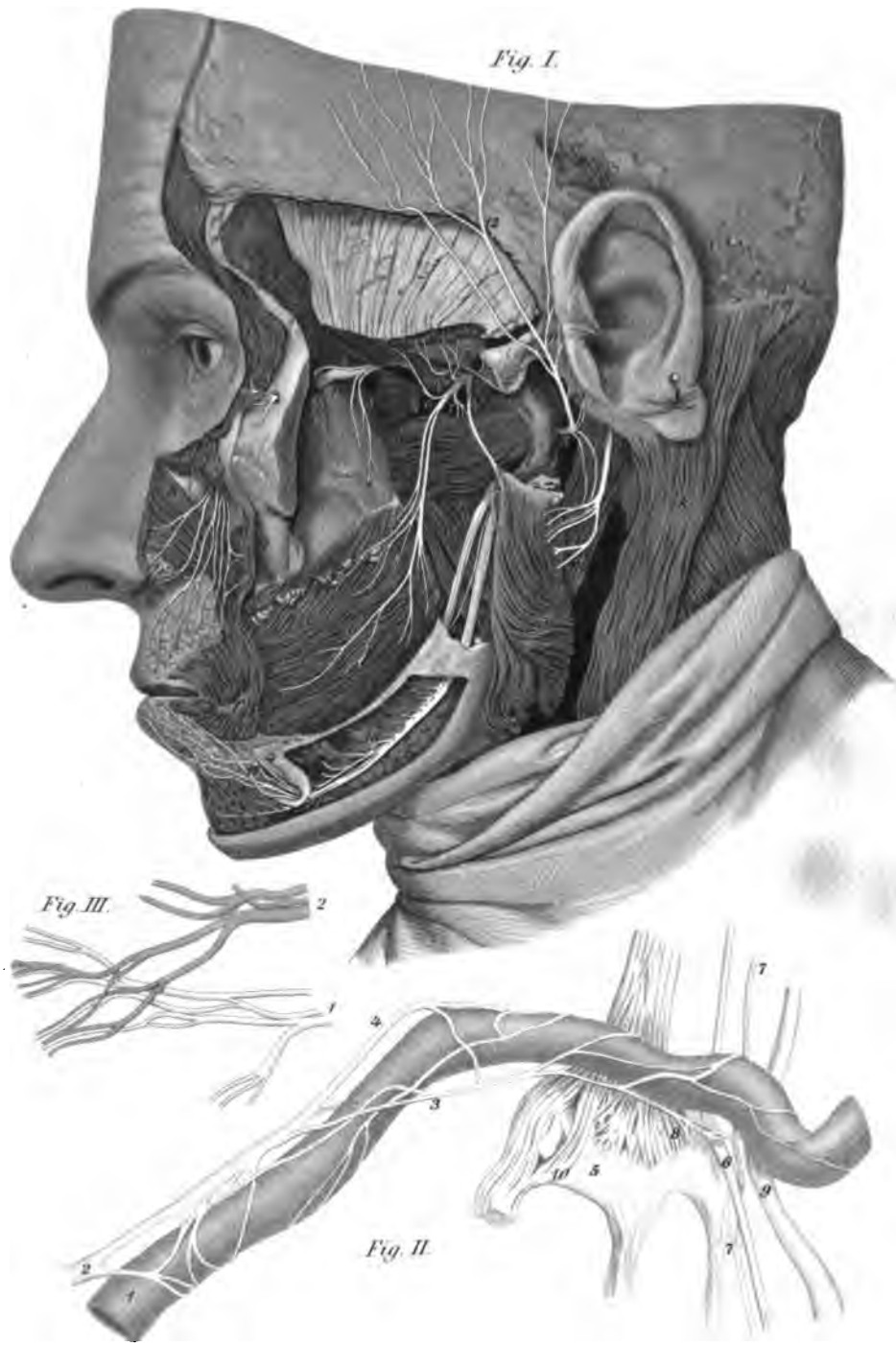

Rüdinger's Gehirnnerven

A. Meermann sc.

Tafel VIII.

Fig. I. *Nervus hypoglossus, ramus lingualis nervi trigemini und die Austrittsstellen sämmtlicher nervi cervicales von aussen zur Anschauung gebracht.*

a. *Musculus pterygoideus externus.*
b. *Musc. pterygoideus internus.*
c. *Musc. tensor veli palatini.*
d. *Pharynx.*
e. Ein Stück des *musculus buccinator.*
f. *Musc. genioglossus*, und unter demselben der *musc. geniohyoideus.*
g. *Musc. hyoglossus.*
h. *Musc. styloglossus.*
i. *Musc. stylohyoideus.*
k. *Musculus mylohyoideus* zurückgeschlagen.
l. *Musc. sternohyoideus.*
m. *Musc. sternothyreoideus.*
n. *Musc. thyreohyoideus.*
o. *Musc. omohyoideus.*
p. *Musc. scalenus anticus.*
q. *Musc. scalenus medius.*
r. *Musc. levator scapulae.*
s. *Musc. complexus major.*
t. *Musc. obliquus capitis superior.*
u. *Musc. rectus capitis lateralis.*

1. Der durchschnittene Wurm des kleinen Gehirns.
2. Die durchschnittenen *crura cerebri.*
3. *Nervus trochlearis* erhebt sich hinter den Vierhügeln.
4. *Nerv. oculomotorius.* Die Zahl befindet sich zwischen ihm und der abgeschnittenen *carotis cerebralis.*
5. Ursprung des *nervus trigeminus* an der Seitenfläche der Brücke und Verlauf desselben über die Spitze der *pars petrosa.*
6. *Ganglion Gasseri.*
7. *Ramus primus nervi trigemini.*
8. *Ramus secundus nerv. trig.*
9. *Ramus tertius* in dem aufgebrochenen *foramen ovale.*
10. Die beiden Ursprungswurzeln des *nerv. auriculo-temporalis.*
11. *Nervus pterygoideus internus.*
12. *Nervi pterygoidei externi* nnd der durch den Muskel hindurchgehende *ram. temporalis.*
13. *Nervus lingualis trigemini.*
14. *Nervus alveolaris inferior* abgeschnitten.
15. *Nerv. lingualis trigemini*, welcher eine Anzahl Zweige zu dem
16. *ganglion sublinguale* sendet.
17. *Nervus glossopharyngeus.*
18. *Ramus pharyngeus nervi glossopharyngei.*
19. *Ramus lingualis n. glossopharyngei.*
20. *Nervus hypoglossus* vereinigt sich mit dem *nervus cervicalis primus* in der Art, dass Zweige von letzterem zu ersterem treten, welcher gemeinschaftlich mit Zweigen aus dem *nervus cervicalis secundus* (30) als
21. *ramus descendens hypoglossi* auf der Scheide der *carotis communis* nach abwärts zieht und mit einem starken Verbindungszweig aus dem *nervus cervicalis tertius* (31) die *ansa hypoglossi* (24) bildet.
22. *Ramus thyreohyoideus.*
23. Die Endäste des *nervus hypoglossus* für die *musculi genioglossus, hypoglossus, geniohyoideus, lingualis* und hier ausnahmsweise für den *stylohyoideus.* Neben der Zahl 23 links ist die constant vorkommende Anastomose zwischen *nerv. lingualis* und *hypoglossus* sichtbar.
24. Der aus dem *nervus cervicalis tertius* nach unten und innen ziehende

Zweig, welcher mit dem *ramus descendens hypoglossi* die *ansa hypoglossi* bildet.

25. Die aus dem *ramus descendens* hervorgehenden Zweige gelangen zu den *musculi omohyoideus, sternohyoideus* und *sternothyreoideus.*
26. *Nervus petrosus superficialis major,* welcher sich in das *ganglion geniculi nervi facialis* einsenkt.
27. In dem geöffneten *canalis Fallopii* erscheint der *nervus facialis* mit dem zum *musculus stapedius* gehenden kleinen *nervulus stapedius.*
28. *Chorda tympani* gelangt in dem aufgebrochenen *canaliculus chordae* nach der Pauckenhöhle, zieht zwischen Hammer und Ambos hindurch und vereinigt sich zwischen den beiden *musculi pterygoidei* mit dem *ramus lingualis nervi trigemini.*
29. *Nervus accessorius Willisii* etwas aus seiner Lage nach rückwärts gezogen.
30. *Nervus cervicalis secundus,* welcher mit dem ersten und dritten Halsnerv Schlingen bildet und dem *nerv. hypoglossus, vagus* und *sympathicus* Zweige ertheilt.
31. *Nervus cervicalis tertius,* welcher in dieser Abbildung gemeinschaftlich mit dem
32. *nerv. cervicalis quartus* einen starken Zweig zum *ramus descendens hypoglossi* sendet.
33—37. Die zwischen den beiden *scalenis* hervortretenden 4 untern *nervi cervicales* in Gemeinschaft mit dem *nervus dorsalis primus* (37).
38. *Nervus phrenicus,* welcher hauptsächlich aus dem *nervus cerv. quartus* stammt, aber durch Fäden aus dem *nerv. cerv. quintus* verstärkt wird.
39. *Nervus vagus.*

Fig. II. *Eine schwammförmige Papille mit den in sie eintretenden Nerven, welche in einer secundären Papille mit zwei Krause'schen Körperchen enden, nach Kölliker.*

Fig. III. *Uebergang einer Nervenfaser in die Speicheldrüsenzellen nach Pflüger.*

Fig. IV. *Uebergang einer Nervenfaser in den Kern der Drüsenzelle nach Pflüger.*

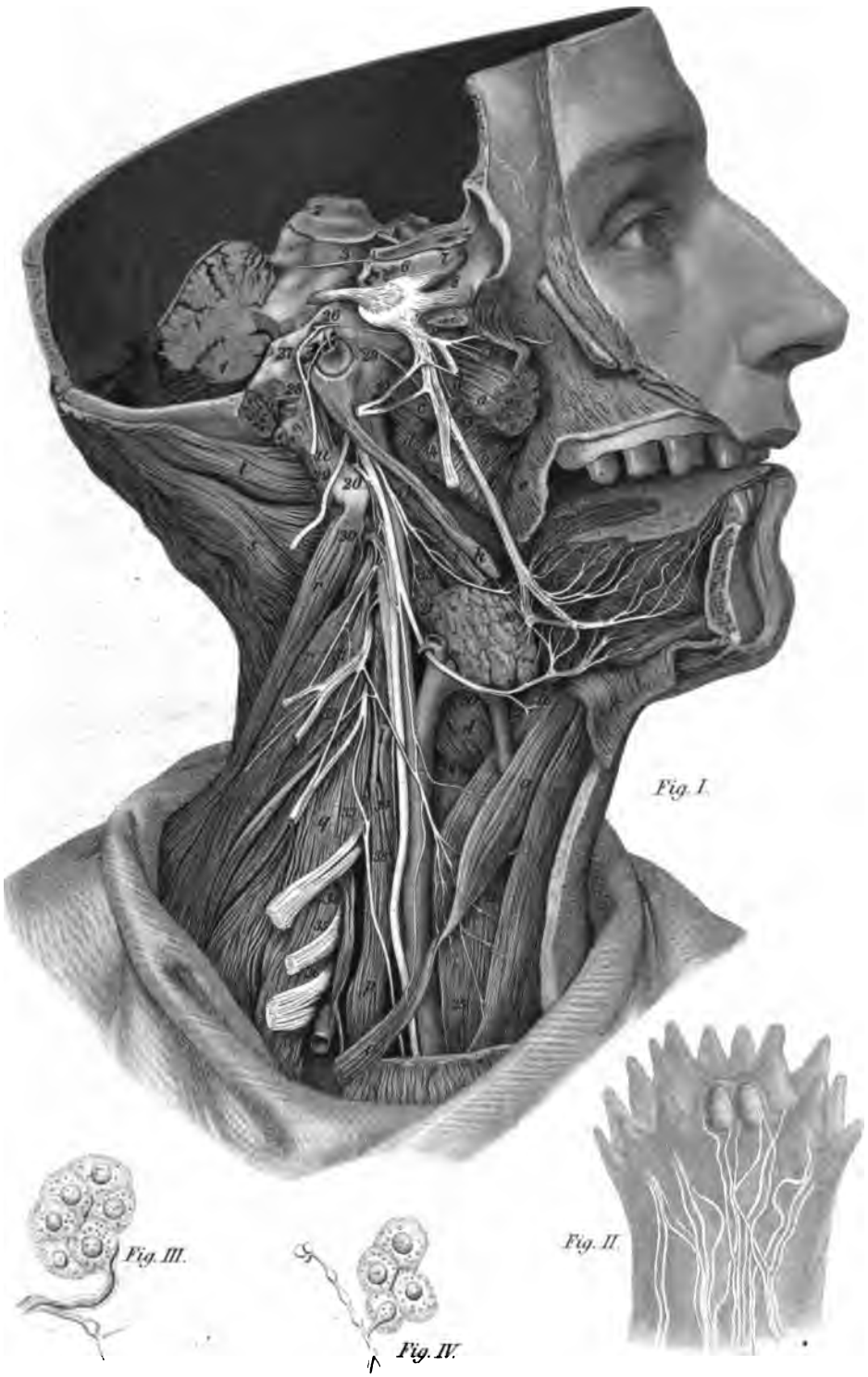

Fig. I.

Fig. III.

Fig. IV.

Fig. II.

Dr Rudinger's Gehirnnerven.

A. Meermann sc

Tafel IX.

Fig. I. *Der Antlitztheil des nervus facialis.*

a. ***Musculus sternohyoideus.***
b. ***Musc. omohyoideus.***
c. ***Musc. sternothyreoideus*** und Ursprungsbündel der ***constrictores pharyngis.***
d. ***Musc. sternocleidomastoideus.***
e. ***Musc. splenius colli*** und ***capitis.***
f. ***Musc. cucullaris.***
g. Hinterer Bauch des ***musc. biventer maxillae inferioris.***
h. ***Musc. stylohyoideus.***
i. ***Musc. masseter.***
k. ***Musc. triangularis menti.*** Der mittlere Theil dieses Muskels sowie Partieen des ***musc. orbicularis oris*** und ***quadratus menti*** sind entfernt, damit die Austrittsstelle des ***nervus mentalis*** sichtbar wurde.
l. ***Musc. quadratus menti.***
m. ***Musc. orbicularis oris.***
n. ***Musc. buccinator.***
o. ***Musc. zygomaticus major.***
p. ***Musc. levator anguli oris.***
q. ***Musc. depressor alae nasi.***
r. ***Musc. levator labii superioris proprius.*** Der Muskel ist bis auf die Ursprungsstelle entfernt, um den Austritt des ***nervus infraorbitalis*** sichtbar zu machen.
s. ***Musc. compressor nasi.***
t. ***Musc. levator alae nasi.***
u. ***Musc. procerus.***
v ***Musc. orbicularis palpebrarum.***
w. ***Musc. frontalis.***
x. ***Musc. levator auriculae.***
y. ***Musc. occipitalis.***
z. ***Musc. retrahens auriculae.***

1. Die Austrittsstelle des ***nervus facialis*** aus dem ***foramen stylomastoideum.*** Die an dieser Stelle ihn umgebende ***glandula parotis*** ist vollständig entfernt.
2. ***Nervus auricularis profundus posterior.***
3. ***Ramus stylohyoideus.***
4. ***Ramus digastricus.***
5. ***Rami communicantes*** vom ***nervus auriculo-temporalis.***
6. ***Pes anserinus major.***
7. ***Nervus auriculo-temporalis*** steigt zur Schläfengegend empor und gibt auf diesem Wege die ***nervi auriculares anteriores*** ab.
8. ***Nervi temporales*** des Facialis gelangen zum ***musc. orbicularis palpebrarum*** und stehen mit dem ***nerv. frontalis,*** wie auch nach rückwärts mit dem ***nerv. auriculo-temporalis*** in Verbindung.
9. ***Nervi zygomatici.***
10. ***Nervi buccales,*** welche mit dem ***nerv. buccinatorius trigemini*** und dem ***nerv. infraorbitalis*** in Verbindung treten.
11. ***Nervus subcutaneus maxillae inferioris s. marginalis.***
12. ***Nervus subcutaneus colli superior.***
13. Verbindungsfäden zum
14. ***nervus subcutaneus colli medius.***
15. ***Nervus auricularis magnus,*** welcher einen Zweig zum ***nerv. auriculotemporalis*** sendet.
16. ***Nervus occipitalis minor.***
17. Der aus dem ***foramen mentale*** her-

austretende *nerv. mentalis*, welcher die Verbindungsfäden vom *nerv. facialis* (γ) aufnimmt.

18. Der unter dem *musc. masseter* sichtbar werdende *nerv. buccinatorius*. Die Anastomosen mit dem *nerv. facialis* (β) sind sehr stark.
19. *Nervus infraorbitalis.*
20. Der an dem untern Rande des Nasenbeines sichtbar werdende *nervus nasalis externus* vom ersten Aste des *trigeminus tritt unter dem musc. compressor nasi* zur Haut der Nasenspitze.
21. *Nervus infratrochlearis.*
22. *Nervus supratrochlearis.*
23. *Nervus frontalis.*
24. *Nervus occipitalis major.*

A. *Arteria carotis communis.*

B. *Vena jugularis interna.*

C. *Glandula submaxillaris* mit der durch dieselbe tretenden *arteria facialis.*

D. *Arteria temporalis superficialis* mit der *arteria transversa faciei.*

E. Der quer über den *musc. masseter* ziehende *ductus Stenonianus*. Die *glandula parotis* ist vollständig entfernt.

Fig. II. *Nervus auricularis vagi nach E. Bischoff.*

1. *Nervus glossopharyngeus* und *ganglion petrosum* mit einer Wurzel für den *ramus auricularis vagi.*
2. *Nervus vagus* mit der zweiten Wurzel für den *ramus auricularis vagi.*
3. Aus dem *ramus auricul.* gelangt ein Zweig zum Vagus und läuft in diesem peripherisch.
4. *Nervus tympanicus.*
5. *Ramus auricularis.*
6. *Nerv. facialis.*
7. Anastomose des Facialis mit dem *ramus auricularis*. Der sub 3 erwähnte Zweig, welcher im Vagus peripherisch verläuft, stammt höchst wahrscheinlich aus dem Facialis.
8. Ohrzweige des *ramus auricularis.*
9. *Chorda tympani.*

Fig. I.

Fig. II.

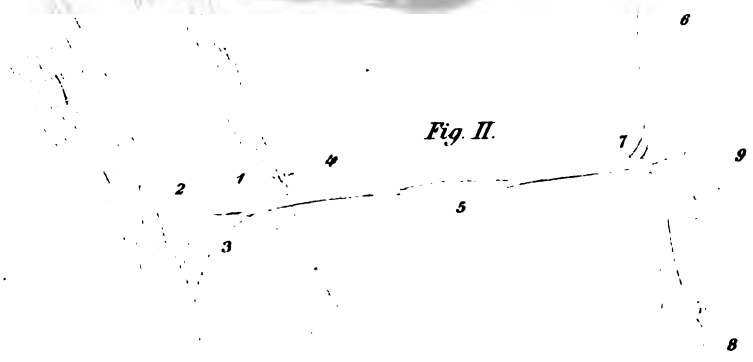

Dr Rüdinger's Gehirnnerven

A. Neermann sc.

Tafel X.

Die Hals- und Herznerven.

A. Der untere Theil der *glandula parotis.*
B. *Glandula submaxillaris.*
C. *Carotis interna.*
D. *Carotis externa.*
E. *Carotis communis.*
F. *Truncus anonymus.*
G. *Arteria subclavia.*
H. Durchschnittenes und zurückgedrängtes Schlüsselbein.
J. Durchschnitt des *manubrium sterni.*
K. *Radix pulmonis.*
L. *Vena cava superior.*
M. Rechte Herzhälfte.
N. Rechtes Herzohr.
O. *Aorta ascendens.*
P. *Ramus dexter* der *arteria pulmonalis.*
Q. *Trachea.*
R. *Vena anonyma sinistra.*
a. *Musculus sternocleido-mastoideus* nach aussen zurückgedrängt.
b. Hinterer Bauch des *m. digastricus.*
c. *Musc. stylohyoideus.*
d. Vorderer Bauch des *musc. digastricus.*
e. *Musc. thyreo-hyoideus.*
f. *M. omo-hyoideus.*
g. *M. sterno-hyoideus.*
h. *M. sterno-thyreoideus.*
i. *M. scalenus anticus.*
k. *M. scalenus medius* und *posticus.*
l. *M. levator anguli scapulae.*
m. *M. cucullaris.*
n. *M. serratus anticus major.*
o. *Diaphragma.*

1. *Nervus cervicalis secundus*, welcher einen ahnsehnlichen Ast nach abwärts schickt, der sich mit dem *ramus descendens nervi hypoglossi* vereinigt.
2. *Nervus cervicalis tertius* gibt nach rückwärts (24) den *nerv. auric. magnus* ab, bildet mit dem ersten Halsnerv eine Schlinge und verbindet sich mit dem *nerv. accessorius Willisii.*
3. *Nervus cervicalis quartus*, welcher die obere Wurzel des *nerv. phrenicus* (11) abgibt.
4. *Nerv. cervicalis quintus* gibt die zweite schwächere Wurzel zum *nerv. phrenicus* ab und bildet eine Schlinge mit dem
5. *nerv. cervicalis sextus*, welcher sich mit dem
6. *nerv. cervicalis septimus* und dem
7. *nervus cervicalis octavus* und dieser mit dem *nerv. thoracicus primus*, zum *plexus cervicalis inferior* (8—9) s. *brachialis* vereinigt.
8. *Nerv. suprascapularis.*
9. *Nerv. respiratorius externus* s. *thoracicus posterior* entsteht mit zwei Wurzeln aus dem fünften und sechsten Halsnerv, zieht hinter dem achten und der *arteria subclavia* nach abwärts zur Aussenfläche des
10. *musc. serratus anticus major*, in dessen Zacken die einzelnen Zweige gelangen.
11. *Nerv. phrenicus* s. *diaphragmaticus* mit zwei Wurzeln aus dem vierten und fünften Halsnerven hervorgehend, gelangt vor dem *musc. scalenus anticus*, aussen an dem *truncus thyreocervicalis*, in die Brusthöhle und gibt
12. einen Zweig zu dem *plexus mammarius*, aus welchem höher oben
13. zwei Fäden hervorgehen, die sich wieder zum *nervus phrenicus* begeben.
14. *Ramus cervicalis*, welcher mit drei Wurzeln aus dem dritten und vierten Halsnerv hervorgeht, bildet mit dem *ramus descendens nervi hypoglossi* (30) die *ansa nervi hypoglossi*, die einen accessorischen zweiten Zweig (28) aus dem *nervus cervicalis secundus* (1) aufnimmt und einen ansehnlichen Zweig vor der *art. subclavia* und der *vena anonyma sinistra* in die Brusthöhle schickt, der sich neben der *vena cava superior* (L. 14) mit dem *nerv. phrenicus* vereinigt.
15. *Rami pericardiaci* des Phrenicus.
16. Die getheilt in das Zwerchfell eintretenden Aeste des Phrenicus.

17. *Nervus vagus*, welcher an der Seite der *carotis* nach abwärts läuft und
18. zwei *rami cardiaci* abgibt.
19. *Nervus laryngeus inferior* s. *recurrens*, welcher sich um die *art. subclavia* herumschlingt und an seinem Ursprunge einige *rami cardiaci* absendet.
20. *Rami cardiaci*, welche sich mit den Herznerven des Sympathikus vereinigen und vor der Luftröhre, dieser Zweige ertheilend, zur *aorta ascendens* und dem Herzen gelangen.
21. *Nervi pulmonales anteriores* bilden im Verein mit sympathischen Zweigen einen schwach entwickelten *plexus pulmonalis anterior*.
22. *Nervus accessorius Willisii* ist durch das Herausziehen des Kopfnickers gedehnt und nach aussen gekrümmt. Das den Nervenstamm innen deckende Muskelbündel des Kopfnickers wurde abgetragen, wodurch die in den Kopfnicker gehenden Zweige und
23. die Anastomose mit dem *nerv. cervicalis secundus*, welche in dem Muskel gelegen ist, sichtbar wurden.
24. *Nervus auricularis magnus*, welcher eine Anastomose mit dem *nerv. accessorius Willisii* eingeht.
25. Ein Zweig des *nerv. cervicalis secundus* geht, wie sub 24, zum *nerv. accessorius W.*
26. *Nervus hypoglossus* gibt den
27. *ramus thyreo-hyoideus* zum gleichnamigen Muskel.
28. *Ramus cervicalis*, welcher sich mit dem *ramus descendens nervi hypoglossi* vereinigt.
29. *Nervus cervicalis* mit drei Wurzeln entspringend, vereinigt sich mit seinem schwächeren Zweige mit dem *ramus descendens nervi hypoglossi*, die *ansa nervi hypoglossi* bildend, und mit seinem stärkeren Zweige mit dem *nerv. phrenicus*.
30. *Ramus descendens nervi hypoglossi.*
31. *Ansa nervi hypoglossi.*
32. *Ramus cervicalis*, welcher nach der Brusthöhle gelangt und sich mit dem *nervus phrenicus* verbindet.
33. *Ramus muscularis* für den *musc. sterno-thyreoideus*.
34. *Ramus muscularis* für den vorderen Bauch des *musc. omohyoideus*.
35. *Ramus musc.* für den hinteren Bauch des *musc. omohyoideus*.
36. *Rami musculares*, welche in den unteren Theil des *musc. sterno-thyreoideus* gelangen.
37. Ein von dem *ramus descendens nervi hypoglossi* zum *plexus cardiacus* gelangender Zweig.
38. *Ganglion cervicale medium nervi sympathici*, welches Zweige *(rami communicantes)* aus dem *nervus cervicalis quartus* aufnimmt und *nervi cardiaci* absendet.
39. *Nervi cardiaci*, welche vom *ganglion cervicale inferius nervi sympathici* ausgehen.
40. *Nervi cardiaci*, welche vom *vagus* und *sympathicus* abstammen.
41. *Plexus aorticus*.
42. Die von der hinteren Fläche der *Aorta* nach vorn gelangenden *nervi cardiaci*.
43. *Nervi cardiaci anteriores*, welche der Verzweigung der *arteria coronaria cordis sinistra* folgen. Der geschlängelte Verlauf der Nervenzweige ging in Folge der Präparation theilweise verloren.

Taf. X.

Rüdingers Kopfnerven

A Meermann sc

Tafel XI. (Doppelblatt.)

Nervus vagus und sympathicus der rechten Seite an einem männlichen Körper dargestellt.

Um diese Abbildung nicht zu sehr durch das Anbringen von Buchstaben und Zahlen zu beeinträchtigen, sind Knochen, Muskeln, Gefässe und Eingeweide nicht speciell bezeichnet; dieselben finden bei Beschreibung der Nerven Berücksichtigung.

1. *Nervus opticus* geht an der Seite der Grosshirnschenkel hervor und wird in seinem Verlaufe nach der Augenhöhle durch die gekrümmt zum Gehirn emporsteigende *carotis cerebralis* gedeckt. In der Augenhöhle ist an seiner lateralen Seite das *ganglion ciliare* gelagert.
2. *Nervus oculomotorius* erscheint, etwas gedeckt von einem Arterienzweig, an der vorderen inneren Seite des Grosshirnschenkels. Derselbe theilt sich in dem hinteren Abschnitt der Augenhöhle in den
3. *ramus inferior* und *superior* für die Augenmuskeln.
4. *Ganglion ciliare* mit der von dem *nervus oculomotorius* ausgehenden kurzen dicken Wurzel.
5. *Nervus trochlearis* gelangt zwischen Kleinhirn und Vierhügel nach der Seite und vorn und geht gedeckt von Muskeln und andern Nerven zum *musc. obliquus oculi superior.*
6. *Nervus abducens* zieht sich in leichtem Bogen über die kantige Spitze der *pars petrosa,* um an der lateralen Seite der *carotis cerebralis* sympathische Verbindungen einzugehen und sich in dem *musc. rectus oculi externus* zu verbreiten.
7. *Ramus primus nervi trigemini* abgeschnitten. Zwischen der Zahl 6 und 15 befindet sich in gleicheweiter Entfernung die Wurzel des durchschnittenen *trigeminus.*
8. *Radix longa ad ganglion ciliare.*
9. Die sympathische Wurzel für das *ganglion ciliare.* Aus dem Augenknoten gehen die *nervi ciliares* hervor, welche in der Umgebung des *nervus opticus* zum *bulbus* gelangen.
10. *Ramus secundus nervi trigemini* nach seinem Austritt aus dem *foramen rotundum* abgeschnitten.
11. *Ganglion sphenopalatinum* mit dem aus ihm hervorgehenden
12. *nerv. alveolaris superior posterior.* Hinter diesem gelangt ein *ramus maxillaris externus* zum Zahnfleisch des Oberkiefers und die *nervi palatini descendentes* in dem *canalis pterygo-palatinus* zum Gaumen.
13. *Nervus infraorbitalis.*
14. *Nervus Vidianus,* welcher mit seinem oberen Ast, dem *nerv. petrosus superficialis major,* zum
15. *nervus facialis* gelangt.
16. *Nervus petrosus profundus major* (der untere Zweig des *nervus Vidianus*) muss als Fortsetzung des sympathischen Grenzstranges angesehen werden, welcher zum *ganglion sphenopalatinum,* einem sympathischen Ganglion, gelangt.
17. *Ramus tertius nervi trigemini* läuft an der Seitenfläche des Pharynx und der Zunge bogenförmig nach unten und vorn.
18. Ueber der *glandula submaxillaris* befindet sich an dem *ramus lingualis nervi trigemini* das *ganglion sublinguale,* welches nicht nur mit dem *nerv. trigeminus,* sondern auch mit dem Sympathicus, der die Arterien plexusartig begleitet, in Verbindung steht.
19. Diese Zahl ist auf der Mitte der Unterzungendrüse angebracht und nach den sympathischen Fäden, welche zum Ganglion treten, punktirt.
20. *Nervus facialis* und *acusticus.*

21. *Nervus glossopharyngeus.*
22. *Ganglion petrosum nervi glossopharyngei* mit dem gerade nach aufwärts (gegen die Zahl 24) gehenden *nervus tympanicus* s. *ramus Jacobsonii.*
23. *Nervi petrosi profundi minores.* Zwei Zweige, welche von dem *plexus caroticus* in die Paukenhöhle zum *plexus tympanicus* gelangen.
24. *Nervus petrosus superficialis minor,* welcher in den Plexus der Paukenhöhle eintritt, erscheint abgeschnitten. Die nach hinten und oben gehenden Zweige treten sowohl oben als unten aus der Anastomose hervor und gelangen zum ovalen und runden Fenster.
25. *Rami pharyngei nervi glossopharyngei* an der Seite des oberen Schlundkopfschnürers sich verbreitend.
26. *Ramus lingualis nervi glossopharyngei.*
27. Die Ursprungswurzeln des *nervus vagus,* welche etwas nach aufwärts ziehen und im *foramen jugulare* in
28. das *ganglion jugulare nervi vagi* übergehen.
29. Anastomose des Vagus mit dem *nervus accessorius Willisii.* Vom Accessorius gehen Fäden zum Vagus und umgekehrt.
30. *Nervus accessorius Willisii* geht an dem zurückgeschlagenen Kopfnicker vorbei und vereinigt sich mit den *nervi cervicales superiores.*
31. *Plexus nodosus* s. *ganglioformis nervi vagi,* über welchen der *nerv. hypoglossus* nach unten und innen zieht.
32. Anastomose des *nervus vagus* mit dem Sympathicus.
33. *Nervus laryngeus superior nervi vagi,* welcher Fäden zum *plexus pharyngeus* schickt und sympathische Zweige in sich aufnimmt.
34. *Ramus cardiacus superior nervi vagi,* welcher während seines Verlaufes an dem Halse sympathische Zweige zur Verstärkung erhält.
35. *Ramus cardiacus medius nervi vagi.*
36. *Nervus laryngeus inferior* s. *ramus recurrens nervi vagi* schlingt sich um die *art. subclavia* nach aufwärts.
37. *Rami cardiaci inferiores* vom Vagus und Sympathicus.
38. Die vom Vagus ausgehenden Zweige, welche an die vordere Seite der rechten Lungenwurzel gelangen und an dieser in Verbindung mit sympathischen Nerven den *plexus pulmonalis anterior* darstellen.
39. *Plexus pulmonalis posterior.*
40. *Rami tracheales et oesophagei.*
41. Sympathische Zweige, welche aus dem Brusttheil des Grenzstranges hervorgehen und sich mit dem *plexus pulmonalis* vereinigen.
42. Der rechte Vagus gelangt unter der Lungenwurzel zur Speiseröhre, vereinigt sich mit starken Zweigen
43. des linken Vagus und bildet den *plexus oesophageus.* Der weitere Verlauf des Vagus mit der Speiseröhre durch das *foramen oesophageum* zum Magen konnte an dieser Abbildung ohne Beeinträchtigung der Nervenplexus des *tractus intestinalis* nicht dargestellt werden.
44. *Nervus hypoglossus* tritt unter dem neunten, zehnten und elften Gehirnnerven hervor und nimmt neben der Zahl 31 aus der *ansa cervicalis prima* ansehnliche Zweige auf, welche aber nur zum Theil den *ramus descendens nervi hypoglossi* zusammensetzen.
45. *Ramus descendens nervi hypoglossi,* welcher aus dem *arcus n. hypoglossi* sich entwickelt und aus Rückenmarks- und Hypoglossus-Nerven zusammengesetzt ist.
46. *Ramus lingualis nervi hypoglossi.*
47. Durch Vereinigung spinaler Nerven, welche aus dem *nerv. spinalis secun-*

dus und *tertius* hervorgehen, mit dem *ramus descendens nervi hypoglossi*, entsteht die *ansa nervi hypoglossi*, die in dieser Darstellung doppelt vorhanden ist.

48. *Ramus thyreohyoideus* für den gleichnamigen Muskel.
49. *Rami musculares* für den *musc. omohyoideus*, *sternothyreoideus* und *sternohyoideus*. Ein Zweig geht am untern Ende des *musc. sternothyreoideus* zum *plexus cardiacus*. Man muss diese Anordnung des *hypoglossus* so deuten, dass Rückenmarksnerven, welche sich zum *ramus descendens* gesellen, auf Umwegen zum Herzen oder zu den grossen Gefässen gelangen.
50. *Nervus cervicalis primus* tritt unter dem Theil der *arteria vertebralis* hervor, welcher sich über dem Atlas nach innen und hinten krümmt.
51. *Nervus cervicalis secundus* biegt sich aussen an der *art. vertebralis* vorbei und bildet nach oben mit dem ersten Halsnerv die erste und nach unten mit dem dritten Halsnerv die zweite Schlinge. Aus der ersten Schlinge gehen ansehnliche Zweige zum Sympathicus. Vorwiegend gehen an dieser Stelle spinale Nerven in die Bahnen des Sympathicus über.
52. *Nervus cervicalis tertius* und *ansa cervicalis secunda*.
53. *Nervus cervicalis quartus* bildet nach aufwärts mit dem dritten Halsnerv die *ansa cervicalis tertia*. Aus dem vierten Halsnerv entwickelt sich mit mehreren Wurzeln, welche auch die *rami communicantes* für den Sympathicus enthalten, der *nervus phrenicus*.
54. *Nervus cervicalis quintus*, welcher dem *nerv. phrenicus* noch zwei weitere Wurzeln ertheilt.
55. Der fünfte, sechste, siebente und achte Halsnerv bilden im Verein mit dem ersten Brustnerv den *plexus cervicalis inferior*, welcher von der abgeschnittenen *arteria subclavia* gedeckt wird.
56. *Nervus phrenicus* geht aus dem vierten und fünften Halsnerv hervor, gelangt vor der *subclavia*, an der innern Seite der *art. mammaria*, sympathische Nerven von dem *plexus mammarius* aufnehmend, zur Brusthöhle, um vor der Lungenwurzel, zwischen dem Mediastinalblatt der Pleura und dem Herzbeutel nach abwärts zu laufen.
57. Der *nervus phrenicus* wird durch die mit Haken zurückgehaltene Lunge gedeckt. Die beiden Muskelhaken sind in die abgeschnittene Lungenwurzel eingesenkt und an der vorderen Brustwand befestigt. Ueber dem oberen Haken erscheint die comprimirte obere Hohlvene auf dem Durchschnitte.
58. Am unteren Rande der abgeschnittenen Lungenwurzel wird der *nerv. phrenicus* wieder sichtbar und gibt
59. feine Zweige zum Zwerchfell.
60. Anastomose des *phrenicus* mit dem *plexus diaphragmaticus inferior*. Es ist schwierig zu entscheiden, ob die spinalen Phrenicuszweige in den *plexus solaris* gelangen, oder ob nur sympathische Nerven in die peripherischen Bahnen des *phrenicus* gehen. Das letztere scheint die wahrscheinlichere Anordnung zu sein.
61. Der aus dem oberen spindelförmigen Halsganglion nach aufwärts gehende Theil des sympathischen Grenzstranges gelangt zur *carotis cerebralis*, an welcher
62. der *plexus caroticus internus* entsteht. Der stärkere *ramus externus* lagert sich an die hintere äussere Wand des Gefässes. Der an die innere Seite der *carotis* gelangende ansehnliche Zweig steht mit dem äusseren

in netzartiger Verbindung. Mit der Zahl 23 sind die *nervuli carotico-tympanici* angegeben, welche in den gleichnamigen Kanälchen zum Paukenhöhlenplexus gelangen. Die Zahl 16 bedeutet die Fortsetzung des sympathischen Grenzstranges *(nervus petrosus profundus major)* in den *nervus Vidianus*.

63. An der inneren Fläche der linken Grosshirnhemisphäre ist diese Zahl an dem den Arterien folgenden Nervenplexus angebracht.
64. Vom unteren Ende des *ganglion cervicale supremum* s. *superius nervi sympathici* setzt sich vor der Wirbelsäule der Grenzstrang des Halses nach abwärts fort. Ueber der Zahl 64 gelangen vom Sympathicus und *vagus* eine Anzahl *nervi molles* zur Theilungsstelle der *carotis communis*. Den einzelnen Aesten der *carotis externa* folgen die sympathischen Plexus nach den verschiedenartigsten Gebilden. Zwischen der Zahl 47 und 48 in gleich weiter Entfernung schlängelt sich die *arteria thyreoidea* und der gleichnamige Nervenplexus nach abwärts zur Schilddrüse.
65. *Nervi cardiaci superiores*, welche aus dem oberen Halsganglion direkt hervorgehen und in der Nähe der *carotis communis*, vereinigt mit Zweigen aus dem *vagus*, nach abwärts zur Brusthöhle gelangen.
66. *Ganglion cervicale medium* s. *thyreoideum*, welches aussen durch *rami communicantes* mit den Halsnerven in Verbindung steht und innen einen *nervus cardiacus medius* abschickt.
67. *Rami communicantes*, welche die unteren Halsnerven mit dem *ganglion thoracicum primum* s. *supremum* s. *magnum* s. *stellatum* in Verbindung setzen. Diese Anastomosen enthalten vorwiegend spinale Nerven, welche nach meinen Beobachtungen theilweise an dem Ganglion vorbeigehen und zu den *rami cardiaci (tertius* und *quartus)* gelangen.
68. Spinale Nervenzweige *(nervus cardiacus imus* s. *quartus)*, welche sowohl von den unteren Hals- als auch von den oberen Intercostalnerven abstammen, an dem *ganglion stellatum* vorbeilaufen und mit den *rami cardiaci* sich vereinigen. In ähnlicher Weise, wie die *nervi splanchnici* die spinalen Nerven nach den Gefässen und Eingeweiden der Bauchhöhle führen, so gelangen in den *rami communicantes* zwischen Hals- und Brustnerven und dem ersten Thoraxganglion spinale Nerven, ohne vorherige Verbindung mit den sympathischen Ganglien, zu den *nervi cardiaci* und wahrscheinlich auch zu dem *plexus pulmonalis*.
69. *Ansa Vieussenii* s. *subclaviae*, welche aus dem vorderen schwächeren Zuge des Grenzstranges gebildet wird, umschlingt die *arteria subclavia* und gelangt unter derselben zum *ganglion thoracicum primum*. Aus der Schlinge begeben sich einige Verstärkungszweige *(nervi cardiaci inferiores)* zum Herzgeflecht.
70. *Plexus thyreoideus inferior*. An der lateralen Seite des Ursprunges der *arteria thyreoidea inferior* befindet sich das *ganglion cervicale inferius*, welches häufig mit dem *ganglion thoracicum primum* zu einem Knoten vereinigt gefunden wird. Zu dem *ganglion cervicale inferius nervi sympathici* gelangen zwei *rami communicantes* aus dem fünften und sechsten Halsnerv.
71. *Plexus vertebralis* s. *cervicalis profundus*, welcher dem Verlaufe der *arteria vertebralis* folgt, Fäden in den Wirbelkanal hineinschickt und mit den Gefässen bis zu dem Gehirn emporsteigt.

72. Accessorisches Ganglion an der Vereinigungsstelle des *nerv. cardiacus superior* mit mehreren *n. cardiaci inferiores*.
73. *Pars thoracica nervi sympathici* mit den aus den Interkostalnerven kommenden oberen und unteren *rami communicantes*.
74. *Nervi molles*, welche an der Seitenfläche der Wirbelsäule, theilweise in Begleitung der Interkostalarterien zur *aorta*, der *vena azygos*, dem *ductus thoracicus* und der Speiseröhre gelangen, wo sie mit den correspondirenden Nerven der anderen Seite Geflechte an den Gefässen, vorzüglich an der *aorta* den *plexus aorticus*, bilden. Die mit der Zahl 41 angedeutete Anastomose mit dem *plexus pulmonalis* habe ich öfter beobachtet.
75. *Nerv. splanchnicus major*, geht zum grössten Theil aus den Rückenmarksnerven hervor und gibt tiefer abwärts Zweige zur Aorta. Bevor derselbe zwischen den Zwerchfellschenkeln in die Bauchhöhle gelangt, geht ein Theil seiner Fasern in ein Ganglion *(ganglion nervi splanchnici)* über, aus welchem auch schwache Zweige hervorgehen, die Antheil an der Bildung des *plexus aorticus* nehmen.
76. *Nerv. splanchnicus minor* senkt sich, wie der *major*, in das *ganglion semilunare* des Sonnengeflechtes ein. Die zahlreichen Nerven der Nebenniere decken theilweise die Enden der Splanchnici.
77. *Pars lumbalis nervi sympathici*, welche hinter der Nierenarterie nach vorn und mehr gegen die Mittellinie zieht, um vor den Wirbelkörpern nach abwärts zur Beckenhöhle zu gelangen.
78. *Ganglion semilunare* s. *coeliacum* s. *cerebrum abdominale* der rechten Seite. Von diesem Knoten gehen starke Zweige nach der rechten Nebenniere (88) und Verbindungszweige um die *art. coeliaca* und in diesem Falle wegen deren schwacher Entwicklung um die *arteria mesenterica superior*, welche eine starke *arteria hepatica* absendet, nach dem *ganglion semilunare* der linken Seite.
79. *Ganglion semilunare* der linken Seite wird theilweise von dem *plexus coeliacus* gedeckt.
80. *Plexus diaphragmaticus inferior*, welcher mit dem *Phrenicus* Verbindungen eingeht.
81. *Plexus arteriae hepaticae* an jenem Gefässast, welcher von der *arteria coeliaca* entspringt.
82. Ein zweiter *plexus hepaticus*, welcher jener Arterie folgt, die von der *art. mesenterica* entspringt. Die zurückgedrängte Leber nimmt an der *fossa transversa* die Arterien und Nerven auf. Auch in der Umgebung der Pfortader und des *ductus choledochus* sind Nervenplexus wahrnehmbar; diese sind jedoch bedeutend schwächer entwickelt, als jene an den Arterien.
88. *Plexus cystici* folgt dem Verlaufe der gleichnamigen Arterie zur Gallenblase.
84. *Arteria mesenterica superior* mit ihren Verzweigungen wird umgeben von dem starken *plexus mesentericus superior*.
85. Der Verbreitung der *art. colica dextra* und der *ilio-colica* folgen die Nervenplexus, welche die *nervi colici* und *nervi intestinales* für das Ende des Ileum und den wurmförmigen Fortsatz abgeben. Zwischen der Zahl 85 und 86 (letztere Zahl steht auf dem durchschnittenen *duodenum*) ist das aufsteigende *colon* mit dem *coecum* und dem *processus vermiformis* nach der rechten Seite des Bildes zurückgeschlagen.
85*. *Rami intestinales*, gelangen mit den Arterienzweigen der *mesenterica superior* zum Jejunum und Ileum.

86. Die Oeffnungen des durchschnittenen *duodenum*, welches zurückgedrängt wurde, um die *arteria mesenterica superior* mit ihrem *plexus nervosus* sichtbar zu machen.
87. *Plexus renalis* der rechten Seite. Die Nierenvene erscheint abgeschnitten und in der Nähe der Nierenpforte zurückgeschlagen.
88. Die Nebenniere, welche um ein Drittel verkleinert wurde, ist hinter den sympathischen Grenzstrang und den *splanchnicus minor* gedrängt.
89. Ein secundärer Abdominal-Grenzstrang mit vier eingelagerten Ganglien zieht neben und vor der *aorta abdominalis* herunter und bildet mit dem der anderen Seite den *plexus aorticus abdominalis*.
90. Die vor der *aorta abdominalis* nach der linken Seite ziehenden Nerven des *plexus aorticus*.
91. *Plexus mesentericus inferior* umstrickt die gleichnamige Arterie.
92. Vereinigung des *plexus aorticus* (des secundären abdominalen Grenzstranges) mit jenem der linken Seite. An der Vereinigungsstelle befindet sich ein unpaarer Knoten.
93. Die vom sympathischen Grenzstrang zu dem accessorischen Bauchstrang gelangenden Verstärkungszweige.
94. *Plexus spermaticus*, welcher dem Verlaufe der *arteria spermatica* durch den Leistenkanal zum Hoden folgt und durch Zweige, die aus der Beckenhöhle emporsteigen (99), verstärkt wird.
95. *Plexus lumbalis* der Spinalnerven wird theilweise durch die Niere und den Harnleiter gedeckt.
96. *Rami communicantes* zwischen den Lumbalnerven und der *pars lumbalis nervi sympathici*.
97. *Plexus hypogastricus inferior* ist als direkte Fortsetzung des *plexus hypogastricus superior* (unter der Zahl 92) anzusehen.
98. *Plexus ischiadicus* der Spinalnerven gibt spinale Zweige in das Beckengeflecht des Sympathicus.
99. *Plexus deferentialis*. Mehrere ansehnliche Zweige gehen aus dem *plexus hypogastricus inferior* hervor und begeben sich zum *vas deferens*, mit welchem dieselben durch den Leistenkanal nach dem Hoden verlaufen.
100. Der *plexus spermaticus* von der Aorta und der *plexus deferentialis* gehen mit einander an dem Samenstrang zahlreiche Anastomosen ein.
101. *Plexus vesicalis* aus dem *pl. hypogastricus inferior* hervorgehend.
102. Zahlreiche spinale Nerven vereinigen sich mit dem dichten *plexus haemorrhoidalis*, in den zahlreiche Ganglien eingelagert sind.
103. *Plexus seminalis* und *prostaticus*.
104. *Nervus pudendus communis* läuft am Boden der Beckenhöhle, zahlreiche Zweige abgebend, empor und wird zum
105. *nervus dorsalis penis*, welcher sich mit dem der andern Seite und mit sympathischen Nerven (den *plexus cavernosi*) auf dem Rücken des Penis vereinigt.
106. Die feinen Fäden stellen die sympathischen Plexus auf dem Rücken des Penis dar.
107. Die stark geschlängelten dickeren Zweige sind die Ausläufer des spinalen *nervus dorsalis penis*, welche vielfache Verbindungen mit den sympathischen Zweigen eingehen.

Tafel XII.

Fig. I. *Leber, Milz, Pancreas, Niere, Nebenniere und Magen im Zusammenhang mit ihren Gefässen und Nerven unter Wasser und Weingeist dargestellt.*

A. Die unteren Flächen der verschiedenen Leberlappen.
B. Die entleerte Gallenblase.
C. Die Milz stark nach links gedrängt.
D. Die vordere Magenfläche. Die *curvatura minor* ist nach rechts und oben und die grosse Curvatur nach abwärts gerichtet.
E. Magenmund.
F. Pförtner.
G. Das von der *pars pylorica* theilweise gedeckte Duodenum.
H. Die linke Niere.
J. Die linke Nebenniere.
K. Der Kopf des *pancreas* wird von dem *duodenum* umgeben.
L. Der Körper des *pancreas*.
M. *Cauda* des *pancreas*.
a. *Aorta abdominalis*.
b. *Arteria coeliaca* umgeben von dem *plexus solaris*.
c. *Arteria hepatica*.
d. *Arteria coronaria ventriculi sinistra*.
e. *Arteria lienalis*.
f. *Arteria gastro-duodenalis*.
g. *Arteria gastro-epiploica dextra*.
h. *Arteria gastro-epiploica sinistra*.
i. *Arteria renalis sinistra*.

1. Der linke *nervus vagus* erscheint etwas stark nach rechts und oben gezogen. Derselbe läuft zwischen den *arteriae oesophageae* zur *art. coronaria ventriculi sinistra*, vereinigt sich mit Zweigen aus dem *plexus solaris* und gelangt mit einem
3. ansehnlichen Ast bis zur *pars pylorica*. Einigemal konnte ich diesen Zweig bis zum Anfangstheil des *duodenum* verfolgen. Die constante Verbindung dieses Nerven mit dem Sympathicus lässt nicht leicht ermitteln, ob der zum *duodenum* gelangende Endzweig in der That Vaguselemente enthält.
4. *Plexus coronarius* s. *gastricus superior*, welcher dem Verlaufe der *arteria coronaria ventriculi sinistra* folgt.
5. Der rechte *nervus vagus* tritt vorwiegend an die hintere Magenfläche und schickt zahlreiche Zweige in den *plexus coeliacus*.
6. Die Zweige des rechten *nervus vagus*, welche hinter dem Magenmund vorbeigehen und sich mit dem *plexus coeliacus* vereinigen. Dieselben wurden etwas stark gedehnt.
7. Auch kann man mitunter Verbindungen mit dem *plexus coronarius* wahrnehmen.
8. *Nervus splanchnicus major* der linken Seite.
9. *Nervus splanchnicus major* der rechten Seite. Die beiden Nerven senken sich in die *ganglia semilunaria* ein.
10. und 11. *Nervi splanchnici minores*, welche vorwiegend spinale Elemente in die Nieren hineinführen.
12. und 13. *Ganglia coeliaca* s. *semilunaria*, auch *ganglia solaria abdominalia* genannt. Dieselben liegen zur Seite der *aorta abdominalis* und *coeliaca* und indem sie durch zahlreiche netzartige verflochtene Zweige über und unter der *arteria coeliaca*

in gegenseitiger Verbindung stehen, bilden sie einen Nervenring um die genannte Arterie.

14. *Plexus arteriae hepaticae* und *venae portae*, welche die Arterie und die Pfortader vollständig umhüllen und mit ihnen zur Leberpforte und der Gallenblase sich begeben.
15. Ein ansehnlicher Zweig des linken *nervus vagus*, welcher im kleinen Netz nach dem *plexus hepaticus* verläuft. Derselbe musste durchschnitten werden.
16. Ein der *arteria cystica* folgender feiner Plexus (*plexus ductus choledochi, hepatici* und *cystici*).
17. *Plexus coronarius ventriculi superior dexter*, welcher der *art. coronaria ventriculi dextra* folgt.
18. Ein feines Geflecht, das mit der *arteria pancreatico-duodenalis* und mit deren Zweigen zum Kopf der Bauchspeicheldrüse und dem oberen und absteigenden Theil des Zwölffingerdarmes gelangt.
19. *Plexus coronarius ventriculi inferior*, welcher der *arteria gastro-epiploica dextra* folgt.
20. Die zum Körper des *pancreas* gelangenden kleinen Zweige.
21. *Plexus lienalis.* Dieser schickt mit den zahlreichen Arterien der Bauchspeicheldrüse Fäden zum *pancreas.*
22. *Plexus coronarius ventriculi inferior* der linken Seite, welcher aus dem *plexus lienalis* hervorgeht und der *arteria gastro-epiploica sinistra* folgt.
23. Zahlreiche *rami suprarenales.*
24. *Plexus renalis.*

Fig. II. *Die geflechtartige Anordnung im Stamme des nerv. vagus.*

Fig. III. *Die geflechtartige Anordnung im Stamme des nerv. medianus.*

Dr Rüdinger's Gehirnnerven.

H Bruch sc

Tafel XIII.

Fig. I. *Die Nerven des Schlundkopfes und der auricularis vagi von rückwärts dargestellt.*

1. *Nervus vagus.*
2. *Nerv. hypoglossus.*
3. *N. glossopharyngeus.*
4. Vaguswurzel des *auricularis vagi.*
5. Glossopharyngeuswurzel des *auricularis vagi.*
6. *Nerv. facialis.*
7. Dessen Anastomose mit dem *auric. vagi.*
8. Verästelung an dem äussern Gehörgang.
9. *Rami pharyngei nervi glossopharyngei.*
10. *Ramus laryngeus superior nervi vagi.*
11. *Rami pharyngei nervi sympathici.*
12. *Plexus pharyngeus.*

Fig. II. *Nasenscheidewand mit den Nerven.*

1. *Bulbus olfactorius* neben der *crista galli.*
2. Endast des *nerv. ethmoidalis,* welcher sich in der vorderen Abtheilung der Nasenscheidewand verbreitet.
3. *Nervi olfactorii interni.*
4. *Nerv. nasopalatinus Scarpae.*
5. Dessen Endast geht nach der Mundhöhle herab.

Fig. III. *Die beiden nervi optici von ihren Ursprüngen bis zu den beiden Bulbi dargestellt.*

1. Die durchschnittenen *crura cerebri.*
2. Die *corpora geniculata* und *thalamus opticus.*
3. *Crura cerebri.*
4. *Corpora mammillaria.*
5. *Tuber cinereum.*
6. *Chiasma nervorum opticorum.*
7. Der linke *nervus opticus* ist von seiner Scheide befreit.
8. Scheide mit Ursprung der Augenmuskeln vom rechten *nervus opticus.*
9. *Nerv. oculomotorius.*
10. Sensible Wurzel des *ganglion ciliare.*
11. Sympathische Wurzel.
12. *Ganglion ciliare.*
13. *Nerv. nasociliaris* mit einem *nerv. ciliaris longus.*
14. *Nervi ciliares breves.*
15. Verlauf der Ciliarnerven auf der Chorioidea.

Fig. IV. *Der Augapfel mit seinen Nerven.*

1. *Nervus opticus.*
2. Motorische Wurzel für das *ganglion ciliare.*
3. Sensible Wurzel.
4. Sympathische Wurzel.
5. *Ganglion ciliare* mit dem *nervi ciliares breves.*
6. *Nervi ciliares longi* vom *nasociliaris.*
7. *Nerv. ciliaris longus* vom *lacrymalis,* welcher nicht constant vorkömmt.
8. Nach Wegnahme der Sklerotica erscheinen die zwischen ihr und der Chorioidea nach vorn verlaufenden Ciliarnerven.
9. In dem *musc. tensor chorioideae* vereinigen sich die Ciliarnerven geflechtartig.

10. Irisnerven, welche in radiärer Anordnung nach dem Pupillarrand der Iris verlaufen.

Fig. V. *Schläfebein eines neugebornen Kindes mit den Nerven in der Paukenhöhle.*

1. *Nerv. facialis.*
2. *Chorda tympani*, welche zwischen Hammer und Ambos hindurchgeht.
3. Hammer.
4. Ambos.
5. Steigbügel.
6. *Eminentia pyramidalis* mit der aus ihr heraustretenden Sehne des *musculus stapedius.*
7. *Nervuli carotico-tympanici.*
8. *Nerv. Jacobsonii.*
9. *Plexus Jacobsonii.*
10. Zweig für das runde Fenster.
11. Zweig für das ovale Fenster.

Fig. VI. *Durchschnitt durch die Schnecke des Erwachsenen mit der Verbreitung des nervus cochleae.*

1. *Nervus cochleae*
2. Ausstrahlung desselben gegen die
3. Ganglienzellen im *canalis ganglionaris.*
4. Die von den Ganglienzellen ausgehenden Zweige gelangen zwischen den beiden Lamellen der *lamina spiralis ossea* in die *scala media* der Schnecke.
5. *Ligamentum laminae spiralis.*
6. Reissner'sche Membran.
7. *Scala media.*
8. Cortisches Organ.

Fig. VII. *Durchschnitt durch das Cortische Organ, mit welchem die Endzweige des nervus cochleae wahrscheinlich in näherer Beziehung stehen. Schema nach Deiters.*

1. *Membrana basilaris.*
2. Reissner'sche Haut.
3. Zweige des *nerv. cochlearis.*
4. *Membrana tectoria.*
5. Aufsteigendes Cortisches Stäbchen.
6. Absteigendes Cortisches Stäbchen.
7. Gestielte Cortische Zellen.
8. Epithelienartige Zellen an der Aussenwand.
9. Epithelienartige Zellen an der Innenwand.

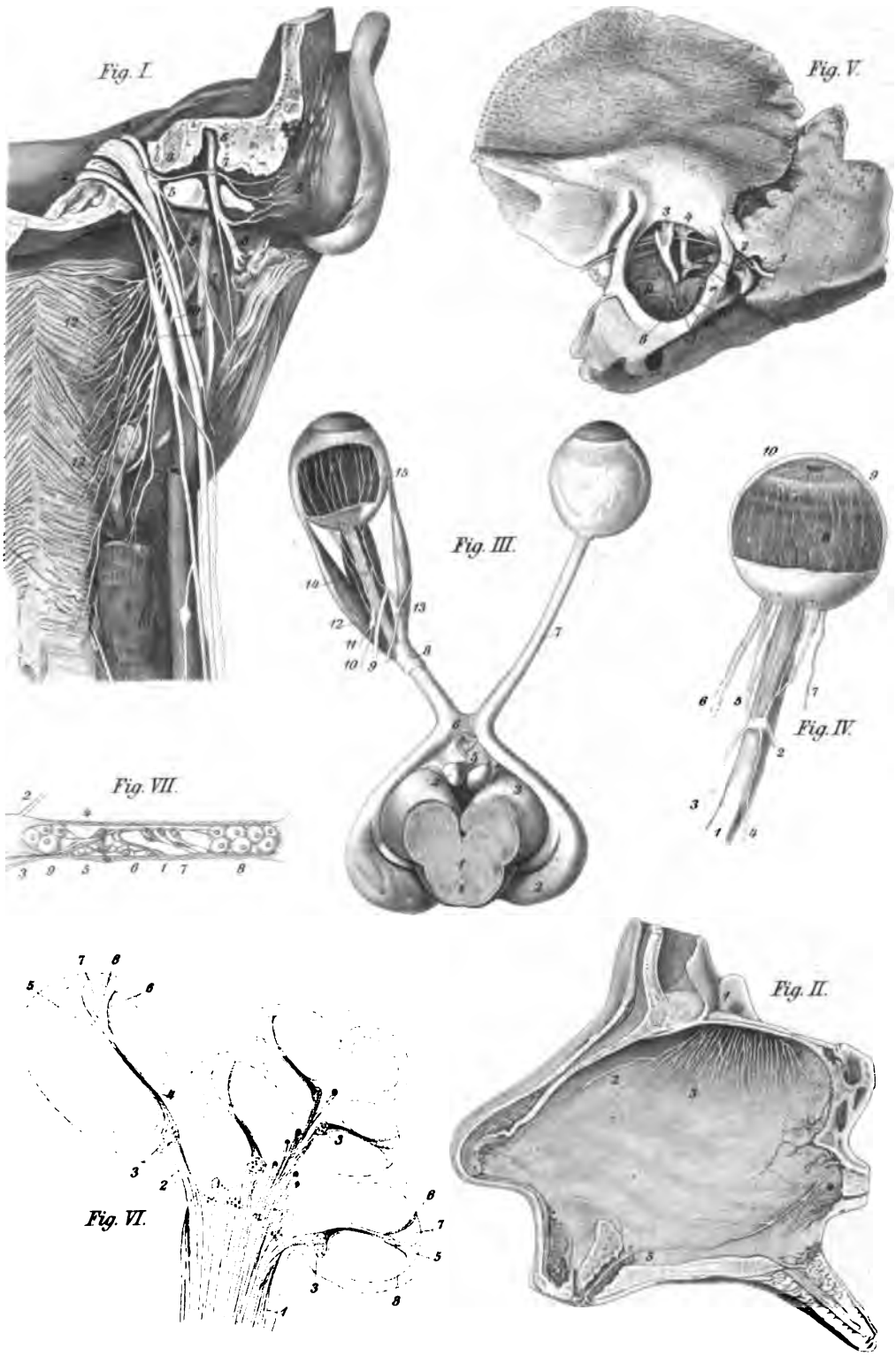

P. Ruzinger's Gelarnnerven.
H. Bruch sc.